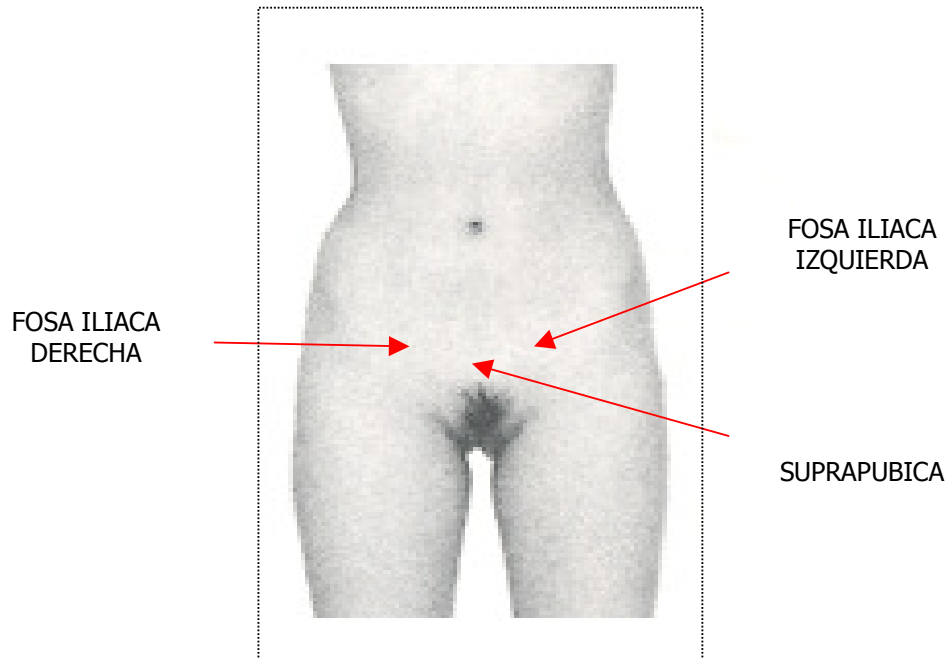


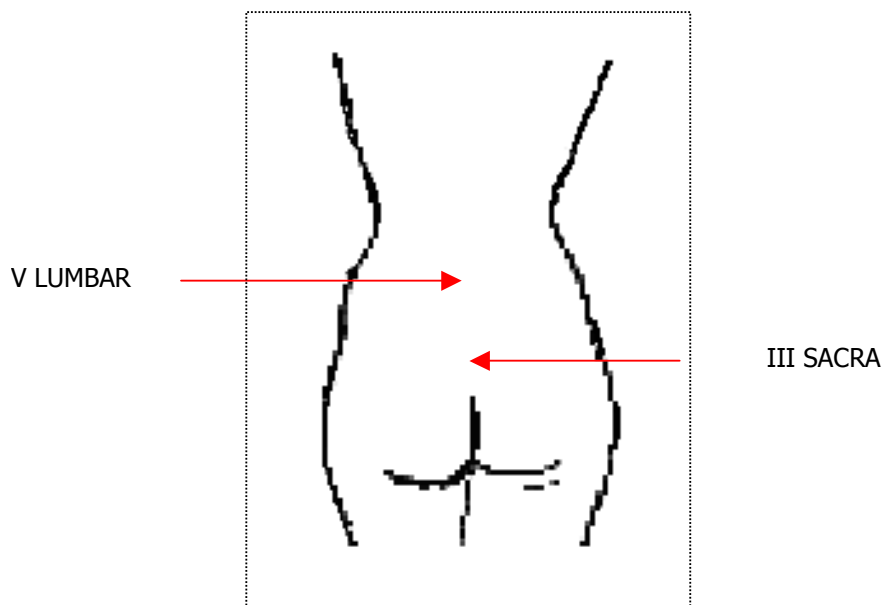
---

## CÁNCER DE UTERO

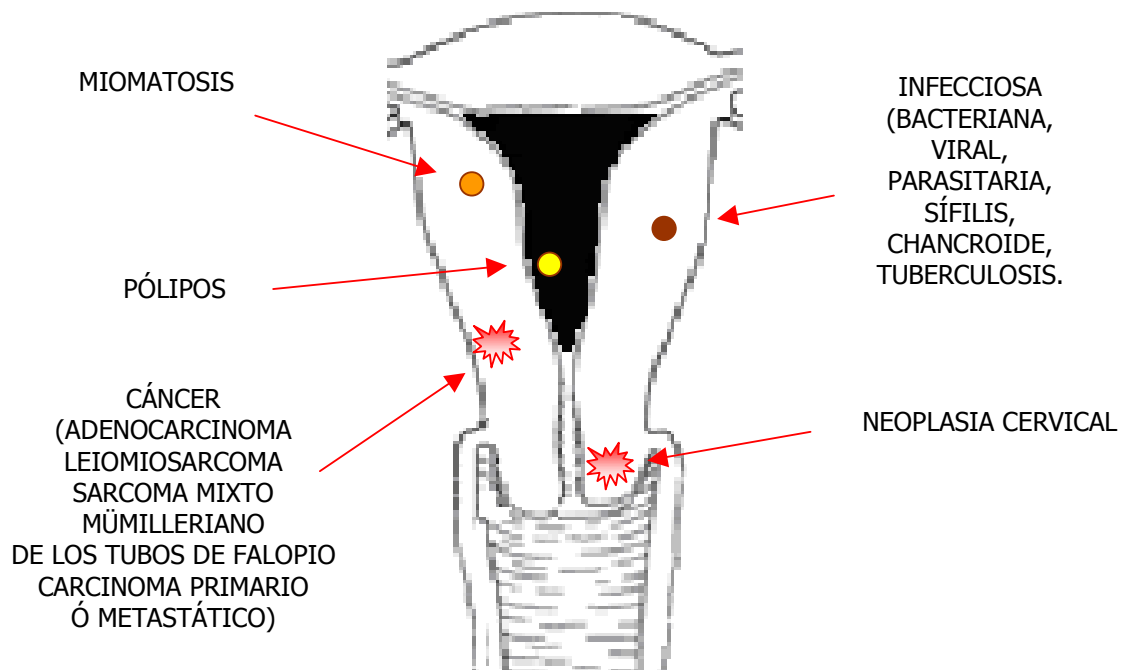
### TOMAS ANTERIORES



### TOMAS POSTERIORES

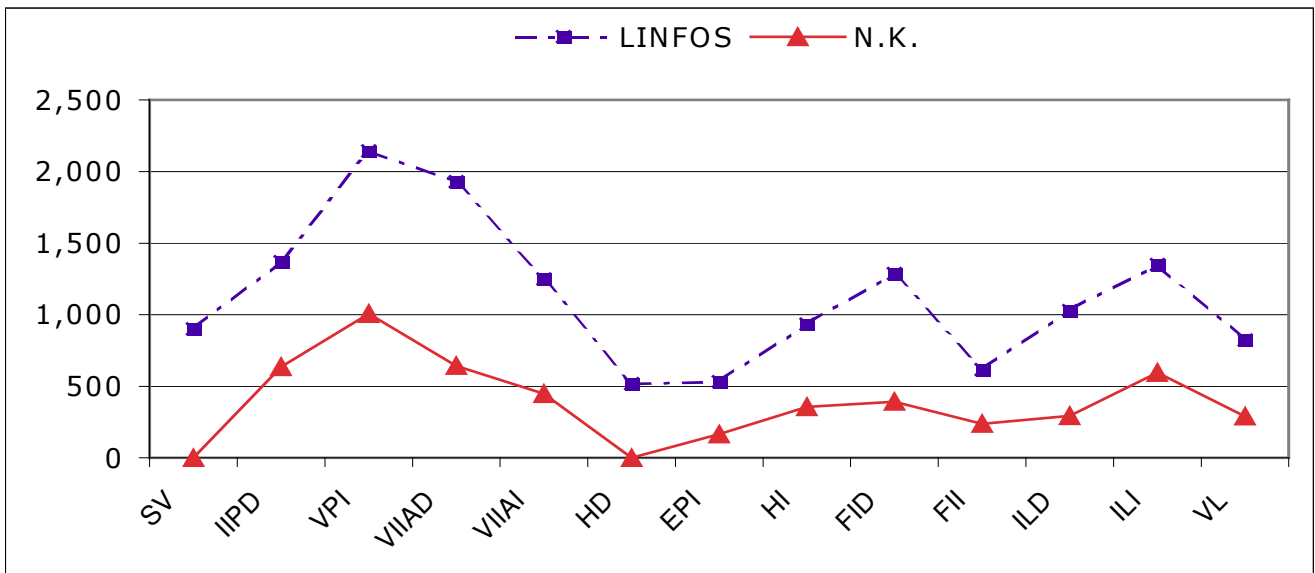


## PATOLOGIA UTERINA

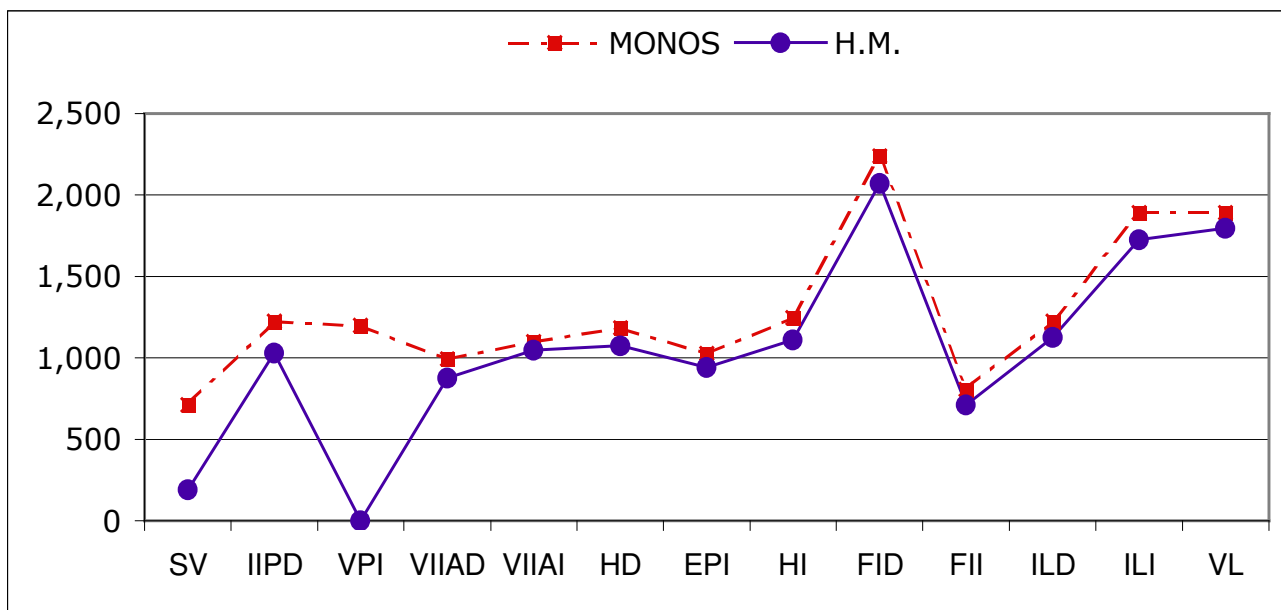


## CANCER CERVICOUTERINO

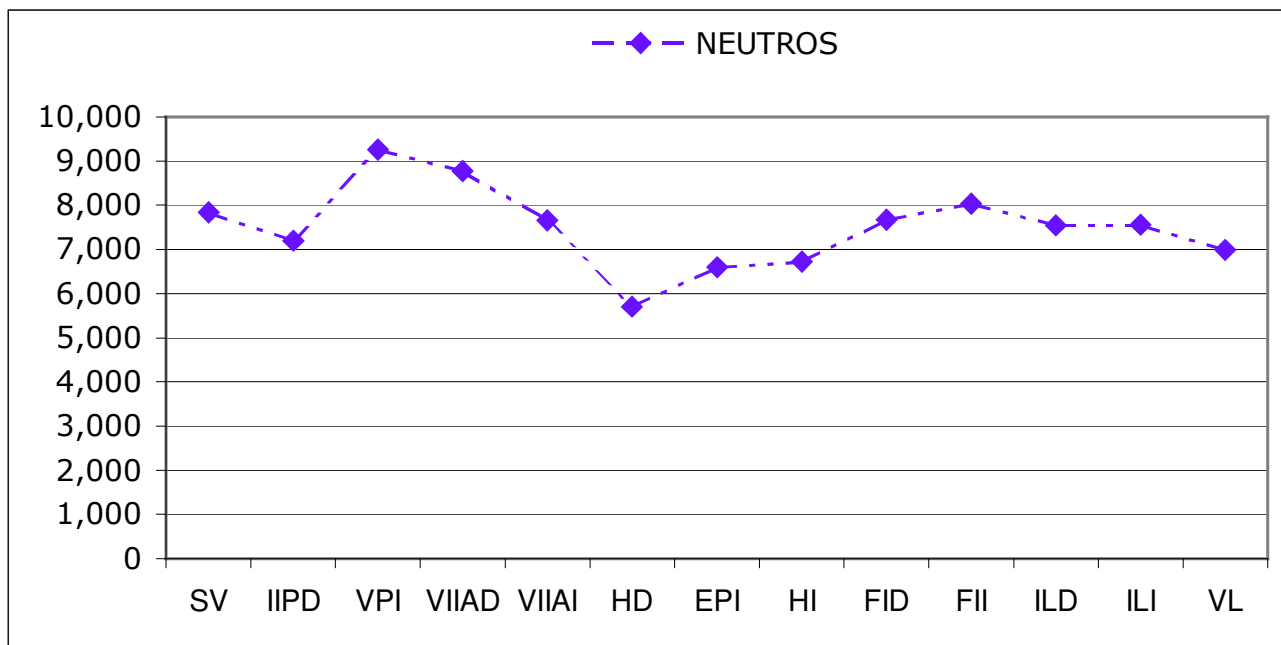
Sra.T.V.



Únicamente se aprecian algunas zonas con franca disminución del número de linfocitos.



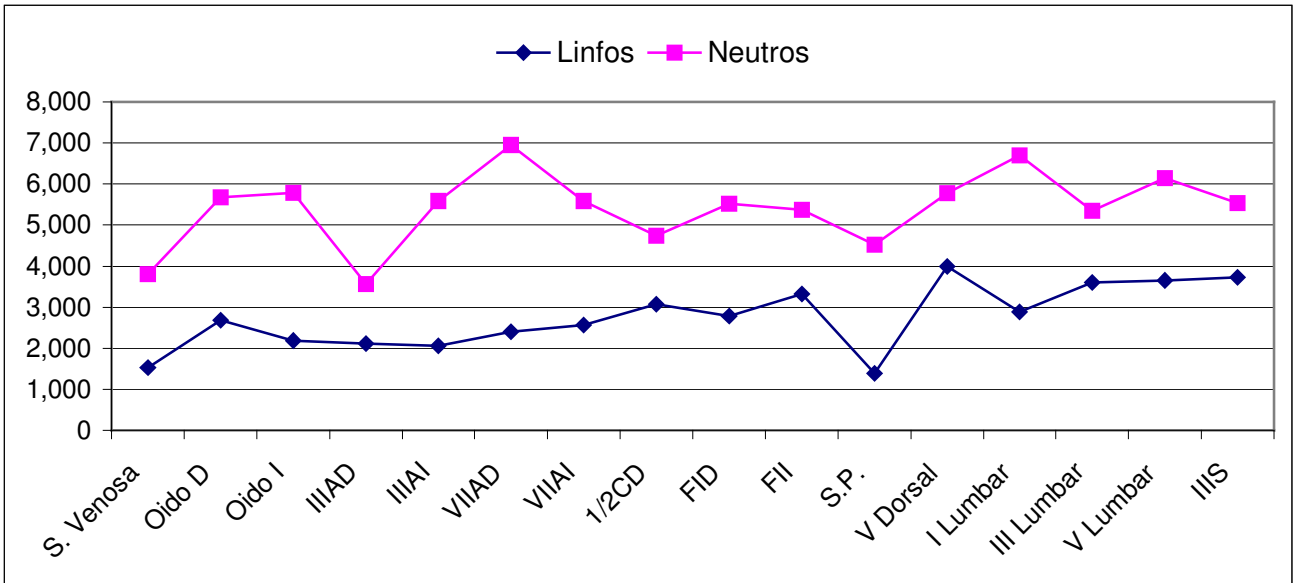
En relación con el diagnóstico de neoplasia uterina el biotopograma encuentra discreta monocitosis en la toma de al fosa iliaca derecha.



Las variaciones de los neutrófilos son de escasa amplitud.

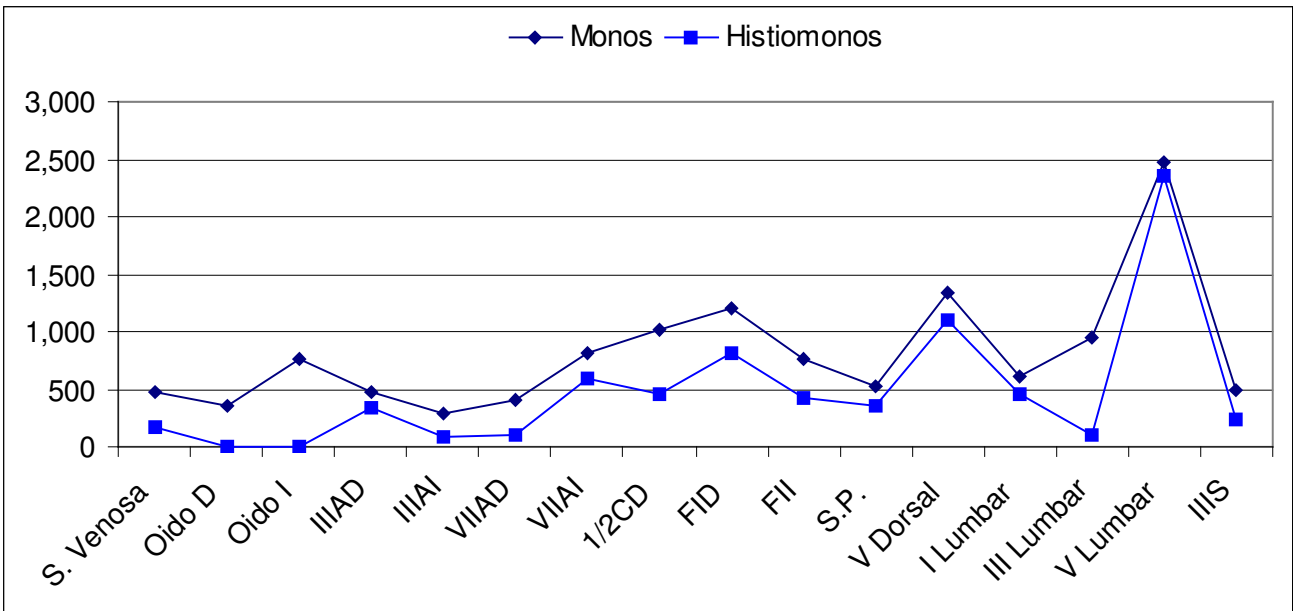
## VARIOS CASOS DE CANCER DE UTERO

Sra. T.L.S.



Se encontró ligera neutrofilia en VII axilar derecha y I Lumbar. No se encontraron variaciones significativas en los linfocitos.

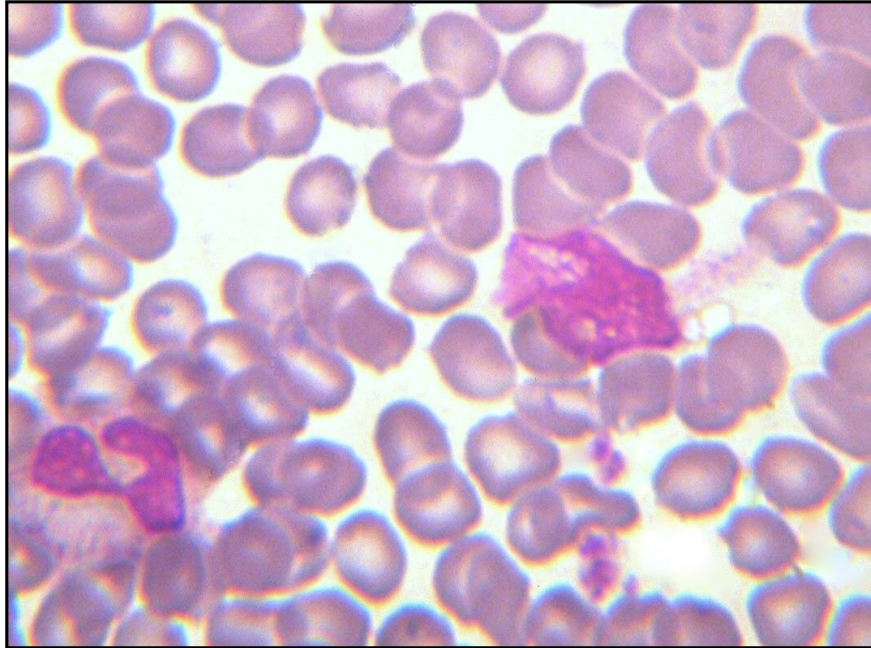
Sra. T.L.S.



Contrasta el hallazgo de marcada monocitosis e histiomocitosis en la V Lumbar con los resultados obtenidos en las tomas restantes.

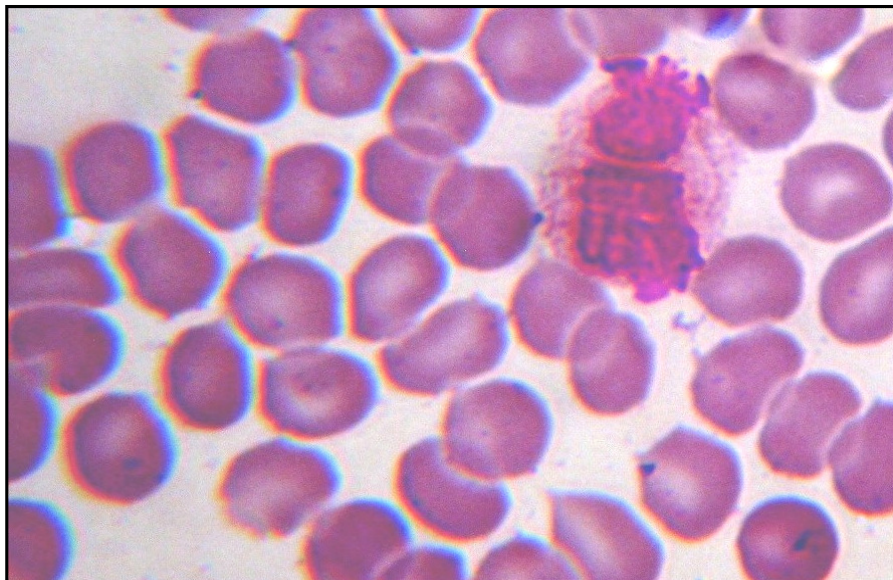
---

Sra. T.L.S.

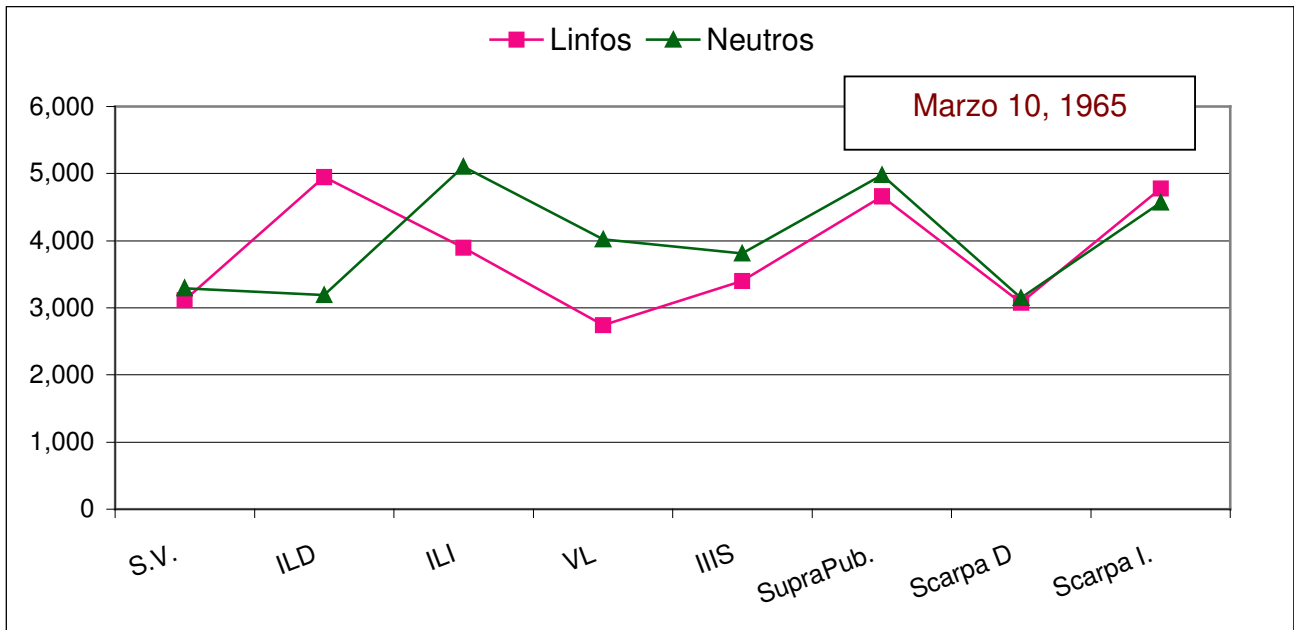


Célula tumoral en la zona de V lumbar.

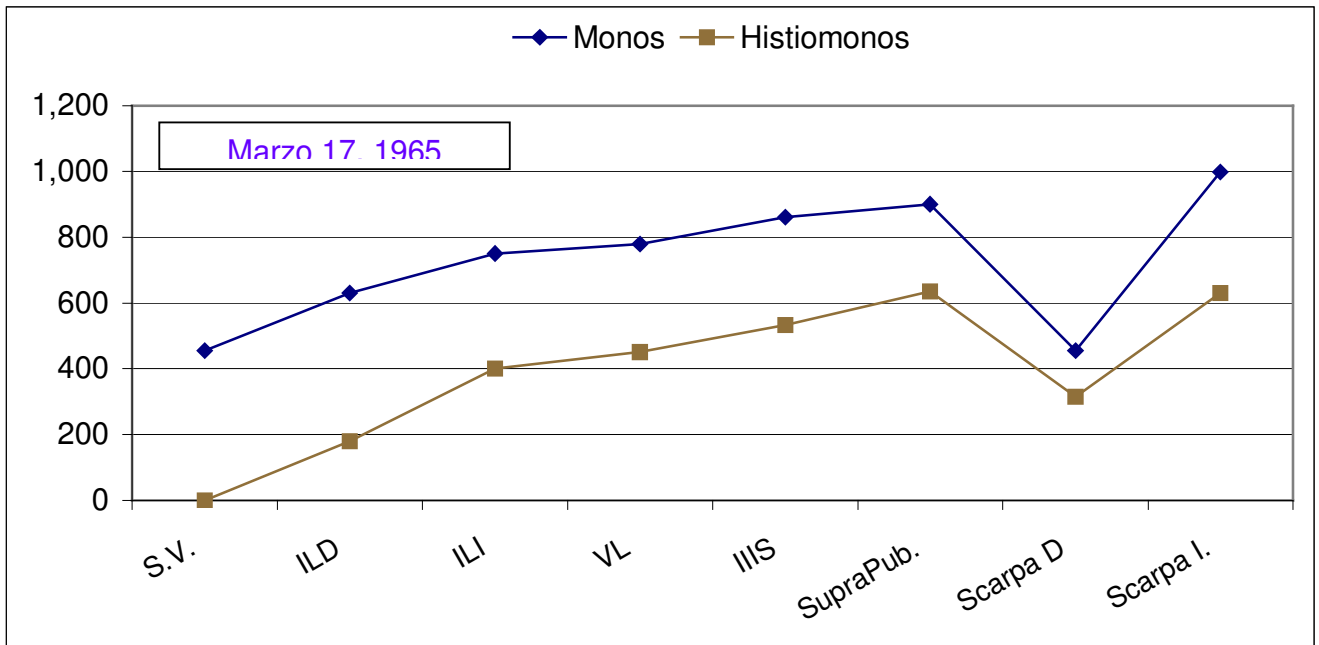
Sra. T.L.S.



Macrófago en actividad sobre material tumoral en la misma zona.

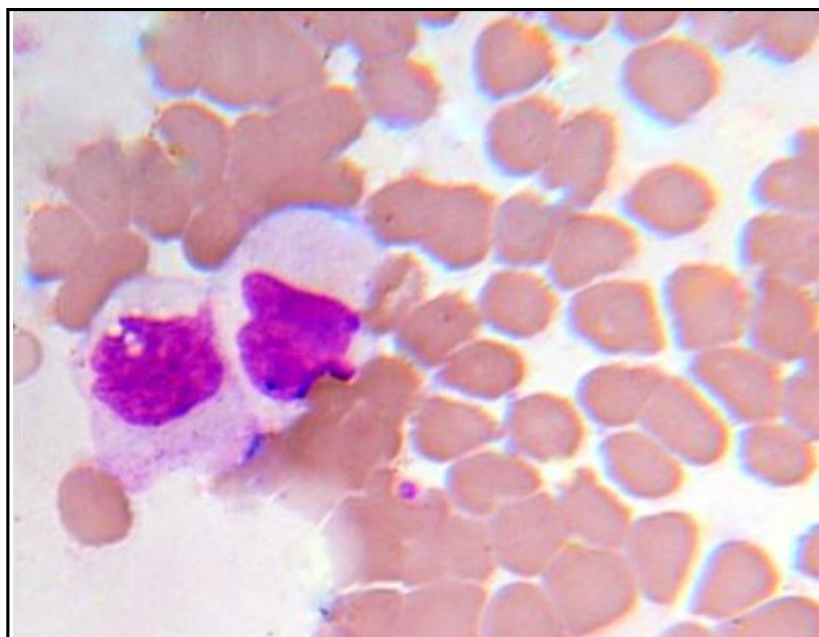


Hay linfocitosis ligera en I lumbar derecha, región suprapúbica y triángulo de Escarpa izquierdo.



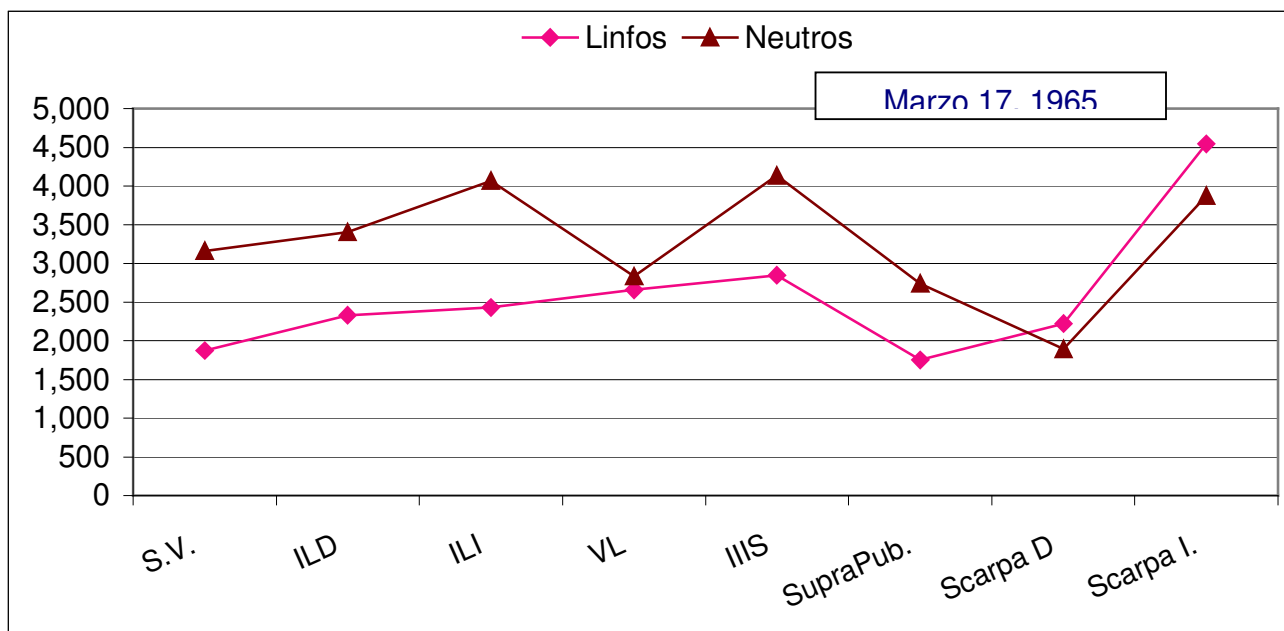
Muy ligera monocitosis en triángulo de Escarpa izquierdo, III sacra y región suprapúbica.

Sra. C.A.T.



Obsérvense en este fróntis dos células tumorales vacuoladas.

Sra. C.A.T.



Hay linfocitosis muy ligera en la zona de suprapúbica.