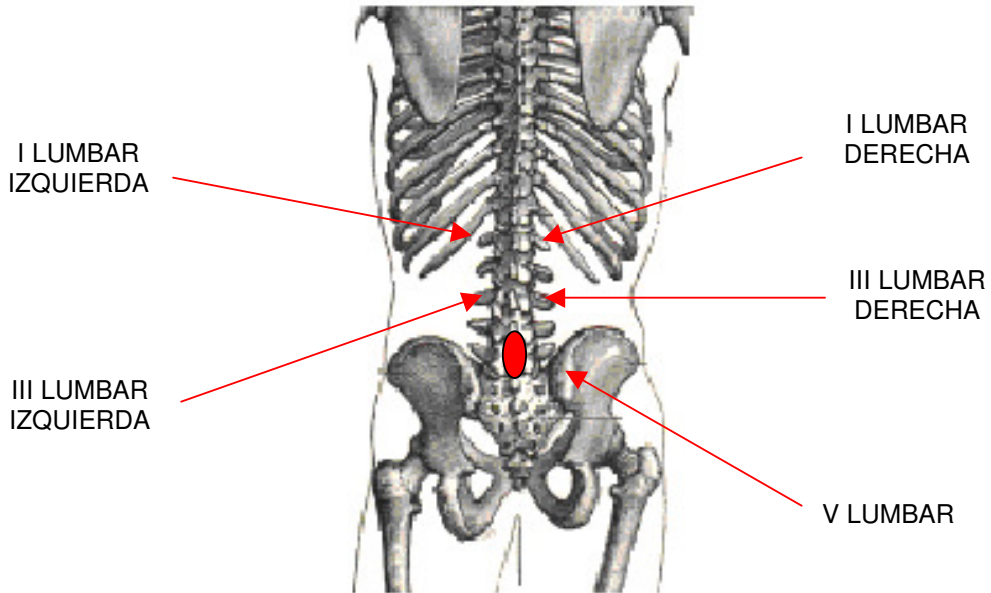
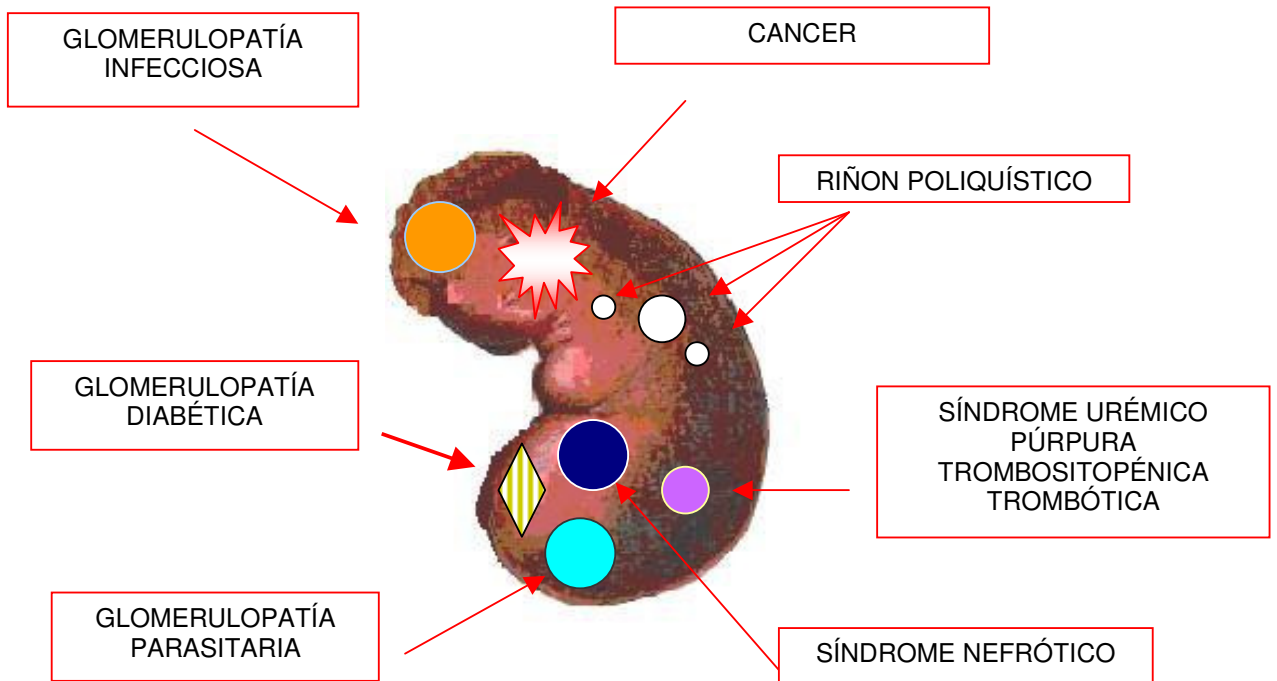


**CANCER DE RIÑÓN**  
TOMAS DEL BIOTOPOGRAMA

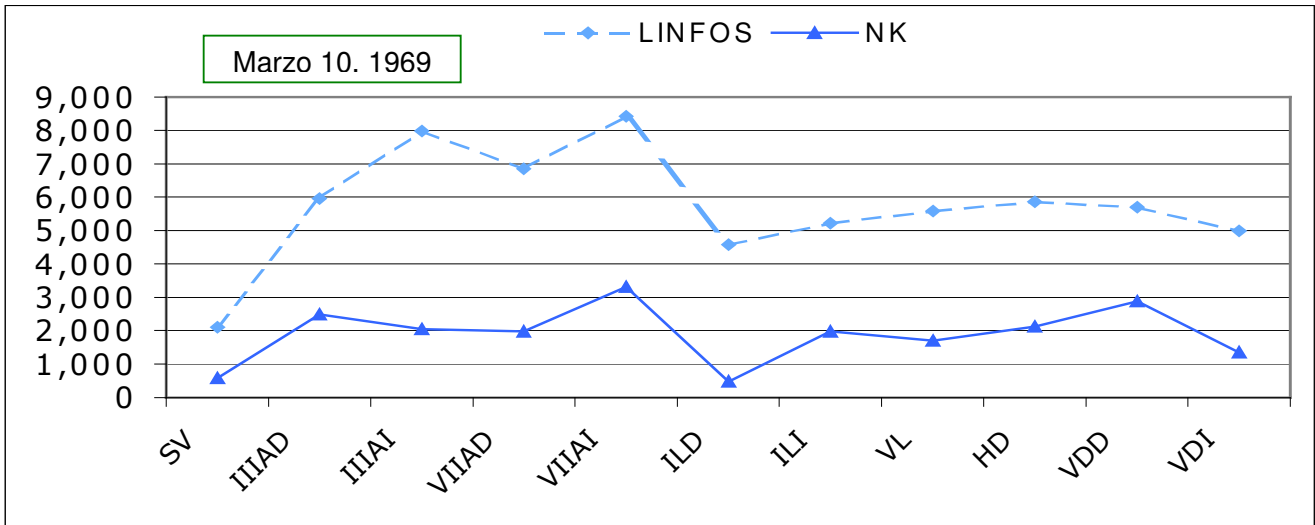


**PATOLOGIA DE RIÑÓN**



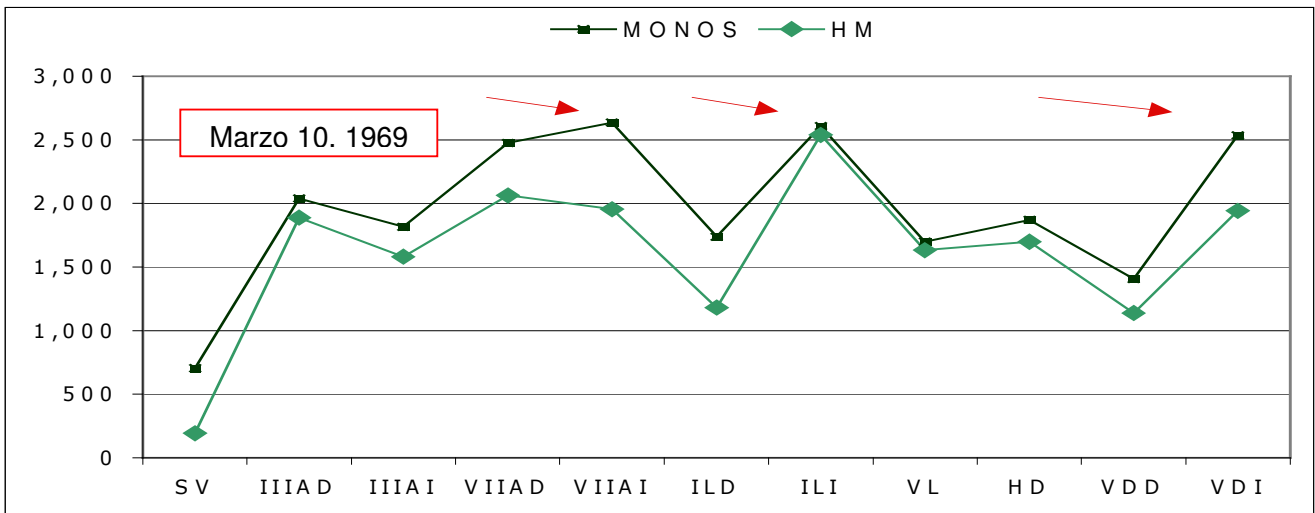
## CARCINOMA RENAL CON METÁSTASIS PULMONARES Y MEDIASTINALES

Dr. O.

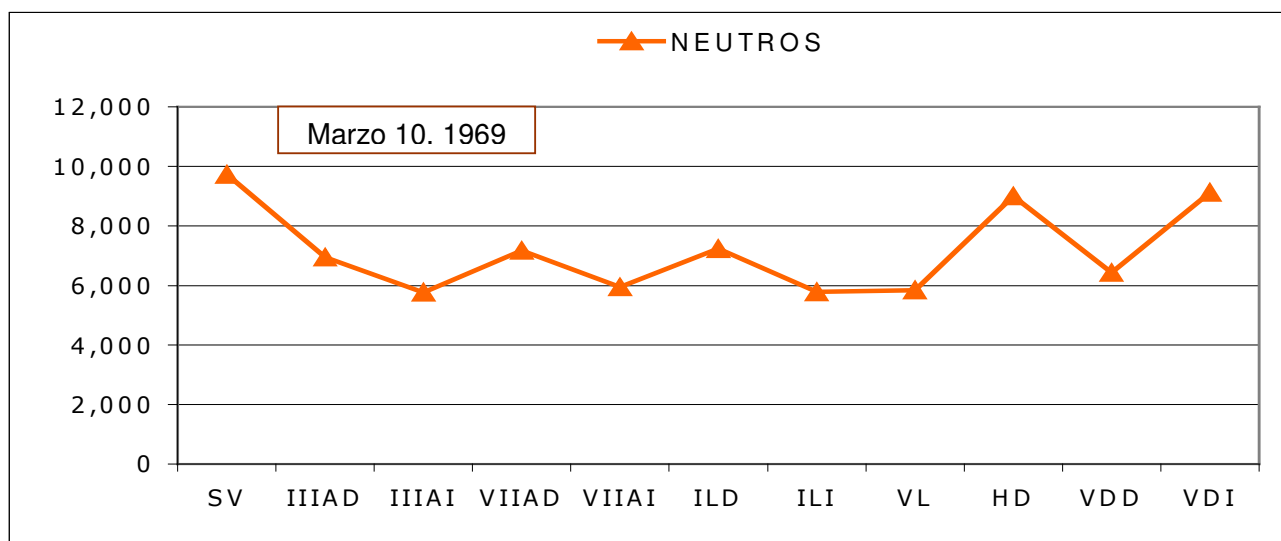


En el primer Biotopograma se encontraron células espumosas las cuales alcanzaron un 3% en las tomas que corresponden a campos pulmonares y vías urinarias. En la sangre venosa el número de plaquetas se elevó a 956 mil x mm<sup>3</sup>. En esta gráfica se ve el aumento considerable de los linfocitos a pesar de que su número está disminuido en la sangre venosa. Existe proceso crónico en vértice y base pulmonar izquierdos.

Dr. O.

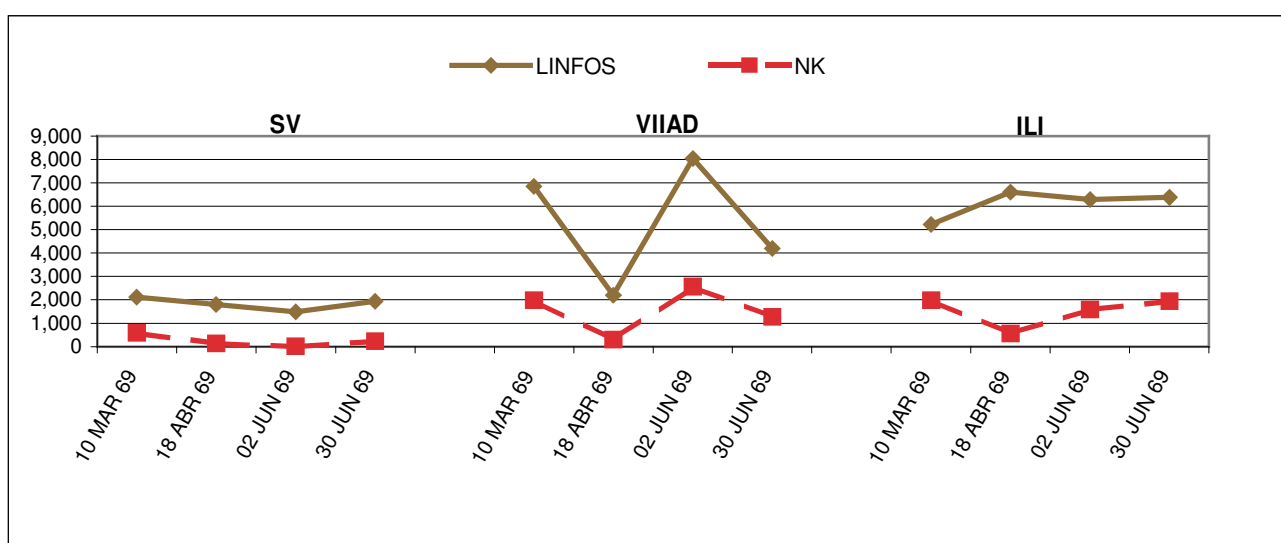


El número de monocitos en la sangre venosa contrasta con la acentuada histiomonocitosis que se encuentran en VII Axilar Derecha, VII Axilar Izquierda, I lumbar Izquierda y V Dorsal Izquierda. La reacción histiomonocitaria permite hacer la sospecha de proceso neoplásico renal con metástasis en pulmones y mediastino posterior del lado izquierdo.

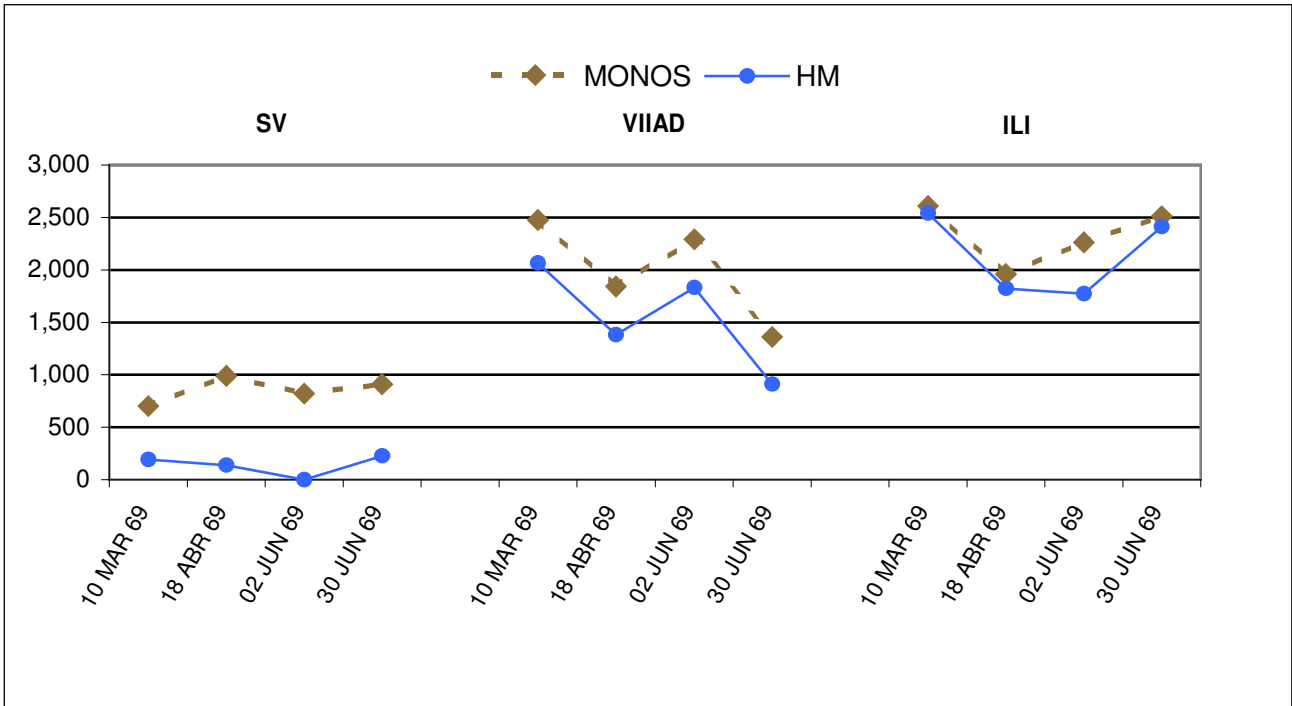


En las tomas que corresponden a pulmón, riñón y mediastino se encontraron células espumosas. La conducta de los neutrófilos es poco significativa, con variaciones que oscilan en cifras muy estrechas.

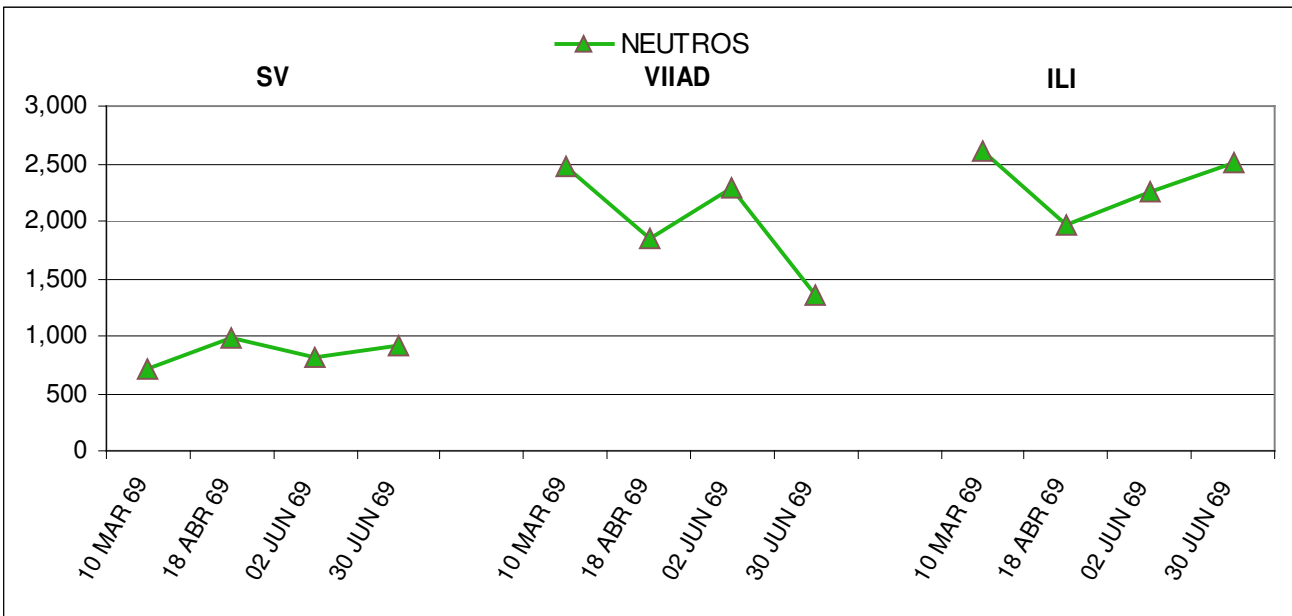
#### BIOTOPOGRAMA EVOLUTIVO DEL MISMO CASO



En el estudio evolutivo del paciente se comprueba la ausencia casi total de linfocitosis en la Sangre Venosa lo que contrasta con la reacción linfocitaria y de linfocitos N.K. que aparece en la I Lumbar Izquierda y en el sitio más significativo de los campos pulmonares, llamando la atención que estas alteraciones son más acentuadas en la metástasis que a nivel del tumor.



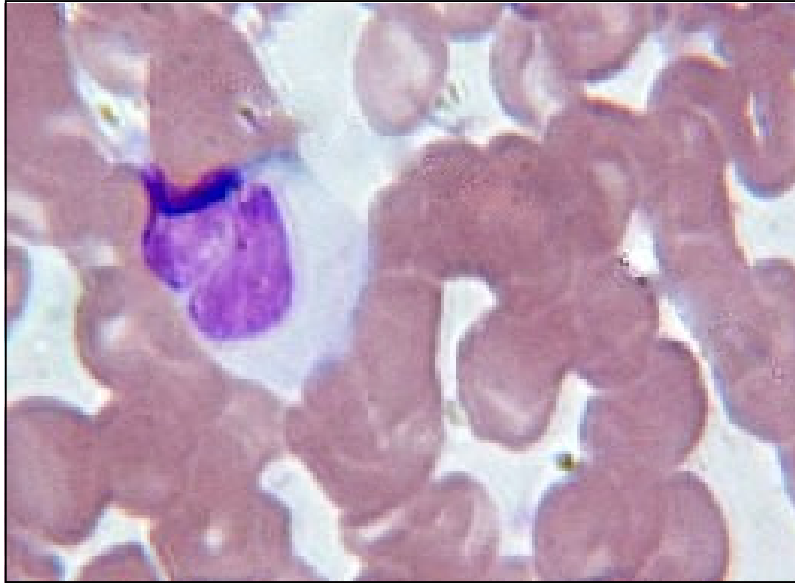
Los cambios son mas evidentes para la población monocitaria, la que en el lugar correspondiente al tumor la histiomonocitosis es mas constante que en la toma pulmonar.



En la base pulmonar derecha se observa ligero brote de neutrofilia lo cual es menos aparente en la l lumbar izquierda.

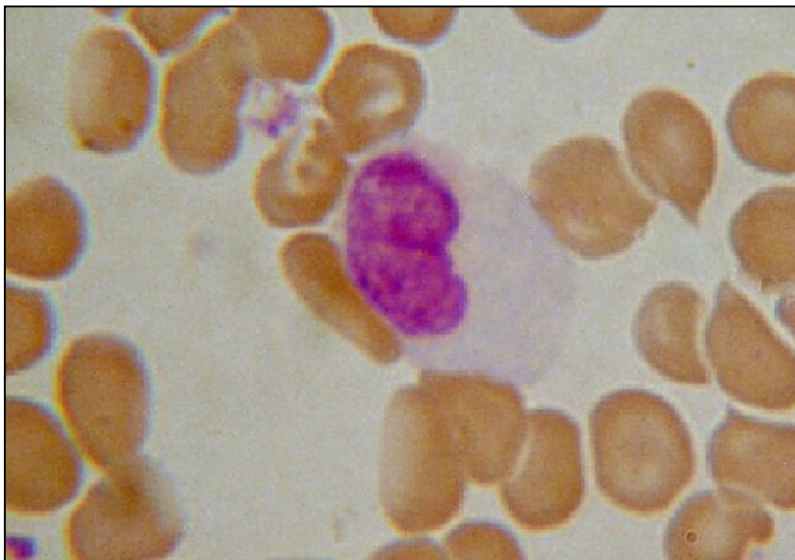---

Dr. O.



Célula tumoral binucleada en la toma de IIS.

Dr. O.

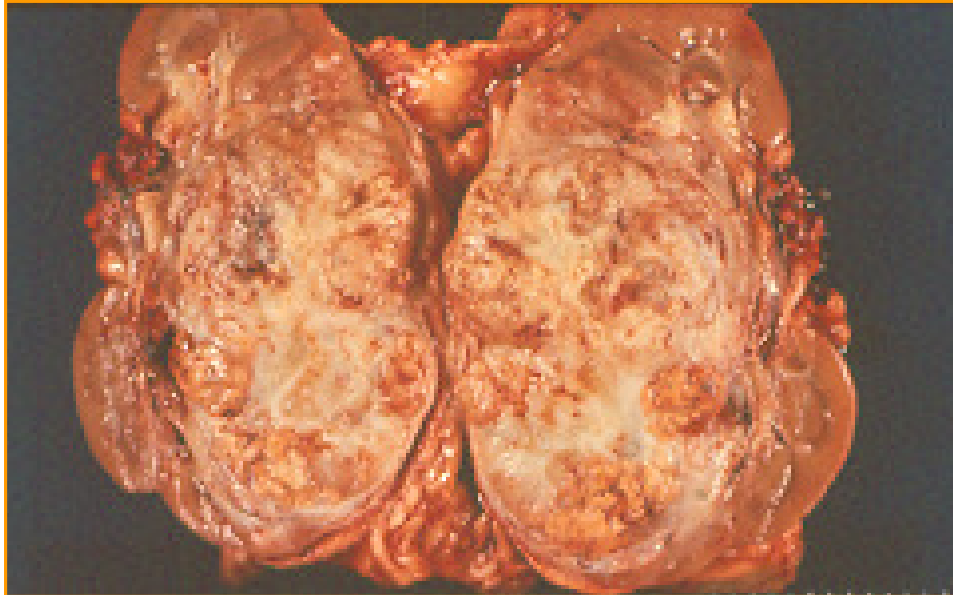


Monocito reticular en la zona de la V lumbar.

---

## ASPECTO DEL TUMOR DE RIÑÓN

Dr. O



En los casos de cáncer renal existe un gran número de metástasis las cuales pueden ser abdominales, supra-diafragmáticas y/o sistémicas. Algunas citas bibliográficas confirman lo anterior. Bertin J. y col. señalan que son raras las metástasis a tiroides, Bibi C. y col., a su vez, Presentan un caso de metástasis de células renales a la falange media del dedo índice.

El carcinoma primario del riñón responde poco a la quimioterapia y radiación, por lo que deja poco tiempo de sobrevivida. El Biotopograma ofrece la posibilidad de hacer la sospecha de neoplasias en diversos sitios de la economía por lo que resulta ser una prueba diagnóstica precoz y además, no invasiva

Se requiere una casuística mas amplia para determinar la conducta de los cánceres renales a la luz del Biotopograma y estas líneas sirven sólo para expresar la necesidad de que se lleven a cabo mas observaciones, las cuales conducirán a determinar las zonas que sean convenientes para la búsqueda de metástasis, además del estudio de las 1as. Lumbares.

El Biotopograma total diseñado durante el primer contacto con el enfermo canceroso puede orientar sobre la naturaleza de las metástasis y la topografía de las mismas, datos que enriquecen a la historia clínica orientada a este tipo de enfermedades crónicas degenerativas.

Es muy interesante señalar que Debois J.M. menciona que el cáncer de riñón tiene una conducta muy especial como si fuera el camaleón de los cánceres. Ya que esta colocado en el espacio retroperitoneal el tamaño del tumor puede alcanzar gran tamaño y puede suceder que se haga el diagnóstico de metástasis antes de que aparezcan síntomas renales.

---

También señala el autor la ubicuidad de su presentación siendo fundamentalmente su difusión a los ganglios para aórticos y adjuntos a la vena cava ya que dada su colocación, con facilidad invade el espacio retroperitoneal.

Borghi L. Y col. mencionan que el adenocarcinoma de células renales claras tiene un potencial metastásico considerable y la glándula parótida puede ser un destino posible. Burch Frank E., concluye que el tumor metastásico en la órbita es poco común. Los sarcomas orbitarios primarios aparecen con relativa frecuencia y deben ser vistos con la sospecha de que el tumor orbitario sea secundario a un tumor primario de cualquier origen. Mendese P. y col. presentan un caso de quiste perineal cuyo estudio posterior reveló una masa vaginal y un tumor renal; mientras que Buy J.N. y col. presentan sus hallazgos en 3 pacientes con metástasis peritoneal consecutiva aun carcinoma de células transicionales del tracto urinario.

En contraste a las metástasis poco frecuentes que acabamos de mencionar, los tumores cancerosos renales metastatizan con frecuencia a pulmón, así, Cerfolio R.J. y col. De 1965 a 1989, estudiaron a 96 enfermos que sufrieron resección pulmonar completa por carcinoma renal metastásico. Según Engelstein M.S y col. los tumores urológicos originan metástasis que aparecen en el sistema nervioso central y estructuras que lo rodean. A veces estos tumores pueden presentarse primariamente. El autor presenta 5 casos de tumores urológicos con masas neuroquirúrgicas.

Oliva E. y col. estudiaron a una mujer de 39 años quién sufrió nefrectomía y ureterectomía por carcinoma renal de células transicionales que atacaba la pelvis renal derecha y la parte superior del uretero, 4 años después la paciente sufrió dolor abdominal. Se operó encontrándose masas anexiales bilaterales. Los ovarios estaban atacados por neoplasia multiquística de células transicionales, algunas de ellas pasando al estroma. Hubo prominente invasión linfática.

Las metástasis a páncreas y vesícula biliar de este tipo de tumores renales han sido descritos en la literatura, así Fullarton G.M. y Burgoyne M., describen este tipo de diseminación, refiriéndose a un caso de tumor metacrónico celular de ambos riñones.

Pomara G. Y col. señalan que casi la tercera parte de las metástasis en el pene fue diagnosticadas al mismo tiempo que el tumor primario, mientras que dos terceras partes se encuentran en una media de 18 meses después del descubrimiento del tumor primario. Las metástasis cutáneas son muy raras, y se acepta generalmente que es la manifestación tardía de difusión sistémica. Se reporta un caso de metástasis en pene y pulmón de un tumor de la pelvis renal en hombre de 76 años que se presentó 8 años después de la nefrecto-urotomía. Aproximadamente 300 casos de metástasis en pene se han señalado, 77% de estas metástasis se originan en el tracto genitourinario y el tumor primario es mas frecuente en la vejiga.

Es muy significativo el hallazgo de un tumor en laringe cuyo primario se localizaba en el colon según Greenberg R.E. y col., cuyo resumen de su trabajo establece que los tumores secundarios de la laringe son raros y pueden difundirse por vía hematogena o linfógena lo que crea un dilema diagnóstico cuando la localización laríngea es la única manifestación de la enfermedad. Pueden ser secundarios a melanoma cutáneo, carcinoma del riñón y muy rara vez de adenocarcinoma del colon y se presenta habitualmente en la fase terminal del proceso primario.

---

Por otro lado, para Gritsman A.Y. y col., el carcinoma metastásico de células renales a la tiroides es poco común y causa problemas clínicos y patológicos para el diagnóstico. Se presenta como un nódulo palpable de tiroides meses o años después del carcinoma primario de células renales que ha sido resecado. Hallazgos similares hicieron Hudson M.A. y col., quienes mencionan que es clínicamente muy importante la metástasis a la glándula tiroides como rara presentación de sitio con metástasis, siendo el carcinoma de células renales el sitio primario mas común. Se citan 8 pacientes con metástasis tiroideas con un tiempo promedio de 12 años después de la nefrectomía, 2 enfermos tenían simultáneamente metástasis en el pulmón y ganglios, y 4 pacientes quienes fueron operados previamente por otras metástasis.

Considerando el estudio de Hefer T, y col. en su estudio sobre la invasión de carcinoma renal en 86 pacientes con metástasis a senos paranasales, consideramos que el Biotopograma debería agregarse a la lista de estudios como la angiografía, cavografía, ultrasonido, tomografía computada y resonancia magnética utilizados. Los resultados encontrados por los autores, confirman que el ultrasonido y la tomografía computada dinámica resultaron útiles para la evaluación de la invasión hematogena venosa.

La enorme variedad topográfica y la diversidad histológica de los sitios de actividad metastásica del carcinoma renal hacen que la presencia de un estudio sensible a esta gama de posibilidades aparezca como herramienta diagnóstica de nuestro siglo, la Hematología Topográfica es un auxiliar precoz en la detección y sospecha de este tipo de lesiones. Jones G.M. y col. reportan 2 casos de carcinoma renal de células claras metastásicos al maxilar en los que los síntomas de la mandíbula precedieron a primarias. Igualmente se reporta un caso de metástasis dural con tomografía computarizada y resonancia magnética y pieza quirúrgica con apariencia macroscópica típica de un meningioma. Histopatológicamente se encontró adenocarcinoma de células renales como origen.

Laidlaw John D. y col. encuentran una metástasis de cáncer renal en un paciente neurológico en quien se sospechaba meningioma, mientras que Kapoor V.K. y col. reportan una enferma que sufrió nefrectomía radical de carcinoma de células renales 5 años antes y se en quien demostraron metástasis múltiples en pulmón, huesos, riñón contralateral antes que la paciente percibiera un tumor amarillento de la lengua. La apariencia microscópica del tumor lingual fue casi idéntico a los del tumor primario renal.

Kathuria S. y col. comparten un caso de carcinoma renal que se presentó como una hemorragia nasal de 3 semanas de duración. La lesión en la mucosa nasal mostró al microscopio un tumor ricamente vascularizado, la citiquímica y la ultra-estructura, con la presencia de abundantes gotas de lípidos y de glicógeno dentro de las células neoplásicas indicaron su origen renal. Se hizo una investigación clínica amplia del tumor primario en vista de que la pielografía intravenosa topográfica así como la tomografía renal, habían resultado negativa. Finalmente un angiograma mostró la masa intrarenal la cual se demostró histopatológicamente como un carcinoma de células renales. Se reporta también un paciente con carcinoma de células renales metastásico al cerebro.

La metástasis fue identificada 1.3 años después de quitar el tumor primario. La paciente esta actualmente libre de la enfermedad 17 años después de encontrar el tumor primario.



---

La metástasis debe ser considerada en todos los pacientes que tengan resección de carcinoma de células renales y que experimenten el principio de una enfermedad neurológica después de un periodo libre de enfermedad. Un largo termino de sobrevida se observa después de la resección de las metástasis solitarias en la opinión de Killebrew K. y col.

Kouroupakis D. y col. La amplia variabilidad de localizaciones y formas de presentación del carcinoma renal metastásico obligan a mantenerse alerta durante el seguimiento. Mas argumentos para incluir a la Hematología Topográfica en el protocolo de estudio para los pacientes con diagnóstico oscuro, son aquellos que se desprenden del siguiente caso presentado por Ohnishi Hiroshi y Col.: Un hombre de 66 años de edad fue admitido al Hospital con disnea. La radiografía del tórax y la tomografía computada demostraron un derrame pleural del lado izquierdo y tumoraciones múltiples que sugirieron mesotelioma maligno en el espacio pleural izquierdo, sin aparentes lesiones pulmonares. La tomografía computarizada mostró un tumor renal derecho. La ultrasonografía y la biopsia de la masa pleural dieron la evidencia de un tumor renal carcinomatoso metastásico.

Chakravarty K K y Webley M. mencionan que las metástasis sinoviales del cáncer son poco comunes. Reportan los autores 2 casos de monoartritis de la rodilla por metástasis articulares, el diagnóstico se hizo por la citología del fluido de la articulación. Solo 28 casos de metástasis sinoviales de tumores sólidos se han descrito en la literatura.

El carcinoma renal es un tumor de curso impredecible que frecuentemente se manifiesta por primera vez en sus metástasis. Low D.E. y col. reportan un caso de un carcinoma de células renales que al principio apareció como episodios repetidos de infartos del intestino delgado causado embolismo tumoral de una metástasis en el ventrículo izquierdo.

Masters A., menciona en su trabajo el caso de una enferma presentaba nódulos en el seno con historia previa de un carcinoma del seno 3 años antes. El estudio de la biopsia reveló la presencia de metástasis por un carcinoma de células renales primario silencioso. El reporte ilustra no solamente sobre como las lesiones metastásicas en el seno pueden disimular un carcinoma primario sino la importancia de distinguir las neoplasias extra-mamarias, lo cual es crítico para evitar una cirugía innecesaria y para asegurar quimioterapia y terapia con radiaciones adecuadas.

Mattana J. y col. por su parte, describen un caso muy interesante en el cual si bien las lesiones del mediastino anterior incluyen típicamente los tumores de timo, tiroides, hemangioma, neoplasma de células germinativas, linfomas, etc., y a su vez el carcinoma renal, por su ubicación, se presenta a menudo con dolor en el flanco, hematuria, dolor abdominal y fiebre; se trata de presentación muy inusual de un carcinoma de células renales en un paciente que acudió a la consulta con síntomas secundarios a la existencia de una masa grande del mediastino anterior. Se trataba de una mujer de 64 años quien llegó al hospital quejándose de mal estado general, tos, pérdida de peso y sudores nocturnos.

La invasión del cáncer celular renal a la cavidad torácica se manifiesta mas frecuentemente como enfermedad parenquimatosa del pulmón con o sin diseminación a ganglios linfáticos hiliares.

---

La existencia de una metástasis cutánea que se manifestó como primer dato clínico de una enfermedad maligna de origen renal fue descrita por H. Wolf .

Milton W. Y col. mencionan en su trabajo "*Renal Cell Carcinoma Metastatic to the Testis and Its Adnexa*" 5 casos de carcinoma de células renales metastásicos a testículos y anexos. Los pacientes variaron de 46 a 85 años de edad. 3 con masas testiculares identificadas por el mismo paciente. Otro fue investigado por fiebre de origen desconocido y se le encontró que tenía una metástasis en una costilla del lado izquierdo. Posterior trabajo descubrió la masa testicular. El paciente tenía un tumor del cordón espermático fue examinado sin conocimiento de que tenía un neoplasma renal anteriormente. Todos los tumores fueron unilaterales. Mientras que Moar J.J. se refiere al caso de una mujer de 53 años de edad en la que se encontró una extensión del tumor adenocarcinomatoso renal a la vena cava inferior y en el ventrículo derecho durante la autopsia.

Para Munk PL. y col. las metástasis musculares en el esqueleto deben ser consideradas en pacientes que se presentan con un carcinoma primario con masa muscular dolorosa. La metástasis muscular puede ser la presentación inicial del carcinoma. Varía mucho el tiempo de aparición de metástasis del cáncer renal en sus diferentes estirpes, así, Nagler J. y col. presentan un caso de metástasis de un adenocarcinoma de células renales que determinó 5 años después de la resección de un tumor renal primario, la aparición de una metástasis vesicular asintomática, mientras que Niiyama H. y col., refirieron que 28 años después de la nefrectomía por carcinoma renal en un hombre de 61 años, este presentó una masa tiroidea en la que el estudio histopatológico comprobó tratarse de una metástasis solitaria del carcinoma renal previo. La enfermedad metastásica del riñón hacia la tiroides se puede presentar hasta más de 20 años después de la nefrectomía. Teniendo una historia clínica completa en cualquier paciente que se presente con nódulo tiroideo es esencial para buscar posibles metástasis.

Pagano S., y col., realizaron un estudio comparativo entre las metástasis detectadas clínicamente y en exámenes postmortem. El análisis muestra que las metástasis clínicas del carcinoma renal son poco diagnosticadas.

Por otro lado, las metástasis al cerebro se desarrollan como una manifestación tardía del cáncer renal de acuerdo a las observaciones de Pomer S. y col. Queiroz C. y col. refieren el caso de una mujer de 52 años con una lesión vaginal sangrante y en quien se encontró trombocitopenia severa y los estudios Radiológicos demostraron una masa renal izquierda, después de la nefrectomía se confirmó que se trataba de un carcinoma de células renales. En el post operatorio la enferma recibió inmunoterapia y la trombocitopenia desapareció.

Rich P.S. y col., estudiaron 3 pacientes en las que se diagnosticó carcinoma de células renales con molestias del hombro secundarias a metástasis tumorales que atacaron la clavícula y la parte superior del húmero. En 2 de ellos la cintilografía de los huesos y la cintilografía con galio demostró la lesión renal primaria; mientras que Saitoh H. y col., encontraron que de 926 pacientes con hipernefroma el 3.9% tuvo metástasis al cerebro, 19 enfermos tenían una metástasis única, en el 28% de los casos la tomografía computada mostró lesiones hiperdensas antes de que se inyectara el material de contraste. Excepto en 2 casos con historias clínicas incompletas, hubo evidencia de enfermedad difusa con ataque a huesos, hígado o pulmón.

---

El tiempo medio para el diagnóstico inicial y el descubrimiento de las metástasis fue de 75 semanas y únicamente dos se presentaron inicialmente con metástasis en el cerebro.

En otro estudio Saitoh H., refiere que los tumores gástricos secundarios son poco habituales, aún mas si el tumor primitivo es renal. Relata el caso de una mujer con hemorragia digestiva alta por metástasis gástrica de carcinoma de células renales, 4 años después de la nefrectomía radical.

Sandock D.S. por su parte se refiere a metástasis suprarrenales de neoplasias de riñón. Se revisaron 162 enfermos con nefrectomía radical de ellos 57 tenían una metástasis suprarrenal ipsilateral. Estos enfermos con metástasis suprarrenales tienen propulsión a enfermedad diseminada con un tiempo medio de progresión de 7.2 meses. El pronóstico de carcinoma de células renales es pobre cuando hay ataque suprarrenales ipsilaterales.

Sgouras N.D. y col. nos presentan un caso de un paciente de 85 años de edad que presentó una metástasis muy grande de un hipernefroma en el seno frontal, base de la nariz y senos etmoidales que deformaron la cara del paciente. No tenía mayores síntomas salvo epistaxis moderada frecuente pero intermitente. Sin embargo, ninguno de tipo urológico y ni siquiera hematuria.

Shetty MR. refiere sobre la investigación de 2 nódulos en el seno de una paciente con historia de linfedectomía por carcinoma ductal infiltrante en el mismo seno 3 años antes. El reporte ilustra como las lesiones metastásicas al seno pueden enmascarse como un carcinoma primario de la glándula, cuando en realidad, el sitio del tumor primario resulta ser otro, en este caso de un carcinoma de células renales. Shima H. y col., estudian a una mujer de 69 años que tiene historia de nefrectomía 20 años antes por carcinoma renal y presenta tumor tiroideo activo. Basados en los hechos histológicos y la distribución DNA celular nuclear de ambos tumores se pudo diagnosticar el tumor tiroideo como secundario de un carcinoma renal.

Para Simpson L. Dee. y col. las metástasis de un carcinoma de células renales en la cabeza y cuello, especialmente en la laringe son muy raras. El carcinoma de células renales típicamente metastatiza por vía sanguínea, por lo que puede atacar cualquier órgano del cuerpo. Los sitios mas comunes para metástasis incluyen pulmones, huesos, ganglios, páncreas, suprarrenales, tejidos blandos, pleura y cerebro. Stener B. y col. Refieren un estudio en que 15 hombres y 6 mujeres se sometieron a tratamiento quirúrgico de metástasis debidas a cáncer renal en huesos y músculos de diferentes localizaciones.

Storey D.W., y col. nos dan información sobre un caso de metástasis al tejido blando del sacro de un carcinoma renal en una mujer de 62 años. Subramanyam N.S. y col. relatan el caso una mujer de 48 años con ataques de tos previos. Se demostró histológicamente un carcinoma de células claras de origen renal en una lesión de la tráquea revelada durante la broncoscopia. La arteriografía confirmó el carcinoma primario de riñón. La enferma fue sometida a gastrectomía total, esplenectomía y pancreatectomía por presentar metástasis gástrica, esplénica y pancreática de carcinoma renal de células claras 5 años después de haber sido sometida a la nefrectomía total, presentó hemorragia digestiva alta. La lesión pancreática se detectó por los estudios tomográficos previos.

---

En todos estos casos hemos podido apreciar la extensa variedad de metástasis que, sean o no frecuentes, pueden presentarse a partir de un cáncer primitivo de riñón. Recalamos la importancia de con las ventajas de la Hematología Topográfica ya que la oportuna sospecha y localización de este tipo de lesiones a distancia, podrá seguramente optimizar la eficacia de la terapéutica integral de pacientes con cáncer, tanto en los cuales haya sido tratado el tumor inicial, como en aquellos que aun no reciben ningún tipo de tratamiento. Así, Tarraza H.M y col. relatan el caso de una mujer de 75 años de edad que inicialmente tuvo hematuria y dolor vaginal y posteriormente mostró un tumor renal con masa vaginal. Se efectuó la nefrectomía y la escisión local vaginal. Por otro lado El sangrado gastrointestinal por metástasis de un carcinoma renal es poco común.

Theodors A., nos ilustran sobre 3 casos que muestran la importancia de la vigilancia endoscópica de la hemorragia del tracto gastrointestinal superior, especialmente en enfermos con historia de carcinoma renal. Nosotros podemos agregar que la mayoría de los casos de cáncer se debe hacer, a través del Biotopograma, un monitoreo periódico de varios sitios de la economía susceptibles de presentar metástasis tempranas o tardías. Tisner-Nieto J.V. y col., a su vez, mencionan en su trabajo el caso de Metástasis en el seno frontal derecha consecutiva a un hipernefroma. En el pasado el enfermo había sufrido prostatectomía y nefrectomía izquierda. El enfermo tuvo protrusión en el seno derecho frontal. La tomografía computada y la resonancia magnética mostraron que los muros externo e interno del seno frontal derecho se habían roto. Posteriormente la exploración quirúrgica del seno frontal reveló la naturaleza metastásica de la lesión. En ocasiones, los signos clínicos de las lesiones metastásicas son la primera evidencia de la enfermedad. De tal suerte que Torne A. y col. describen en su estudio que en una paciente el sangrado vaginal fue la primera manifestación clínica de un neoplasma renal oculto. También Es frecuente que los carcinomas renales se presenten como una metástasis solitaria. En el caso presentado por Tsianos E.B. y col., la metástasis maxilar y gingival fue el signo primario de un carcinoma renal desconocido.

Vaislic C.D., y col. encuentran metástasis cardíacas en 18 pacientes con cáncer del riñón o suprarrenales que invadieron la vena cava alcanzado en 11 de ellos el corazón Se hizo la escisión quirúrgica en todos lo pacientes. No hubo metástasis después de 5 años de sobrevida en 76%. Wagner JR. y col han señalado que puede haber una regresión espontánea de metástasis pulmonares consecutivas a carcinoma renal. Asi mismo que los infartos pulmonares estabilizados pueden ser confundidos con metástasis carcinomatosas.

En hombre de 52 años, registrado por Ware G.T. y col., se relata el cuadro clínico caracterizado por perdida progresiva de visión del ojo derecho. 7 años antes había pasado por una nefrectomía derecha por carcinoma renal y 3 años antes neumectomía derecha por metástasis. El estudio de fondo de ojo demostró masa coroidea. Las metástasis coroideas de carcinoma renal son raras y pueden ocurrir varios años después de la curación del primario. Se presentó un caso por Williams J.C. y Heaney J.A., con las siguiente conclusión: La metástasis cutánea del carcinoma renal es poco frecuente. El paciente motivo del estudio presentó metástasis solitaria de la piel 6 meses después de nefrectomía unilateral radical. En tratándose de metástasis a ovario Young R.H. y col. describen el hallazgo de metástasis de un carcinoma lobular primario hacia el ovario. El 7% de las lesiones que se presentan como un tumor ovárico primitivo son metastásicos y mas del 50% bilaterales.

---

Los mas frecuentes sitios de origen son el estómago, colón, apéndice, seno, útero, pulmones y melanoma de la piel. Ingelaerea P. y col. comparten otro caso en el cual el carcinoma renal envía metástasis a la región del cuello y cabeza. El autor discute un caso que se presenta como un pólipo del oído.

Guyot L. y col. confirman la experiencia de que el tumor renal raramente se difunden hacia la mandíbula. Reportan un caso con presentación hemorrágica de la metástasis, mientras que una metástasis cutánea que se manifestó como primer dato clínico enfermedad maligna de origen renal ha sido descrita por H. Wolf.

Hefer T, Joachims HS y Golz A aportan su experiencia al evaluar la utilidad de diversos medios diagnósticos en los caso de metástasis provenientes de tumores primarios. La angiografía, cavografía, ultrasonido, tomografía computada y resonancia magnética se utilizaron para explorar la invasión metastásica en 86 pacientes con carcinoma renal. Los hallazgos confirman que el ultrasonido y la tomografía computada dinámica son utilizables para la evaluación de la invasión venosa y de las metástasis finas en hígado y páncreas. Hirota T. y col. refieren que una paciente fue intervenida de un adenocarcinoma renal 14 años antes de su investigación la cual reveló un nuevo adenocarcinoma en el riñón contralateral y un nódulo en cuerpo pancreático. Se cita también en la literatura, en este caso por Hudson M.A. y col., a 8 pacientes con metástasis tiroideas, con una mediana estadística de 12 años después de la nefrectomía. De ellos, 2 enfermos tenían simultáneamente metástasis ganglionares en el pulmón y ganglios y 4 pacientes habían sido previamente operados por otras metástasis. Es importante clínicamente la metástasis a la glándula tiroides como. una presentación rara siendo el carcinoma de células renales el sitio primario mas común. Para Kawai K. y col. los tumores metastásicos a los senos paranasales de las lesiones primarias del tracto genital son raros. La lesión primaria mas frecuente es el carcinoma renal.

King D.H. opinan que aunque las metástasis del carcinoma renal son frecuentes la diseminación a la vesícula o a la próstata son muy raros. Estos casos ilustran la tendencia de las células renales metastásicos de presentación que no puede predecirse así como los sitios de metástasis no usuales. Koscielny, S., encuentra que los tumores malignos rara vez establecen metástasis en los seno paranasales, sin embargo la incidencia de metástasis del carcinoma renal a los senos paranasales es mayor. Ellos reportan acerca de 3 pacientes de la clínica de ORL con metástasis paranasales dos de los cuales las hicieron en el seno maxilar mientras el tercero la desarrolló en el seno esfenoidal. Dos casos desarrollaron la metástasis muchos años después de la nefrectomía y se hizo el diagnóstico en el tercero por diagnóstico de una parálisis en el nervio abducente.

La amplia variabilidad de localizaciones y formas de presentación del carcinoma renal metastásico obligan mantenerse alerta durante el seguimiento.

Kouroupakis D. y col. presentan un caso de carcinoma renal metastásico bilateral con metástasis en la vesícula y páncreas. Se demuestro el muy largo intervalo entre la emergencia del carcinoma renal y la metástasis. Refieren también otro caso de carcinoma renal metastásico presentó reproducción del tumor cutáneo del maxilar inferior a los 18 meses de la nefrectomía radical.

---

Kutty K. Y col. reportan el caso de un hombre de 66 años de edad admitido al hospital con disnea. La radiografía del tórax y la tomografía computada demostraron un derrame pleural del lado izquierdo y tumores múltiples que sugirieron mesotelioma maligno en el espacio pleural izquierdo sin lesiones pulmonares. La tomografía computarizada mostró un tumor renal derecho. La ultrasonografía y la biopsia de la masa pleural dieron la evidencia de un tumor renal carcinomatoso metastásico. Como hemos podido observar en los casos que hemos citado el cáncer renal puede enviar metástasis tardías en periodos que van desde los 3 hasta los 17 años. El caso que nos refiere el Dr. J.P. Letoquart, es el de un paciente con metástasis tiroidea de un adenocarcinoma renal. El enfermo, tratado con nefrectomía radical 4 años antes, desarrollo un nódulo de tiroides que desviaba la tráquea lateralmente.

Los autores Mantell L.K. y Hamilton G.R. describen un caso de metástasis cutáneas de un carcinoma de la pelvis renal y vejiga urinaria. En la piel es frecuente encontrar células neoplásicas en los frotis del Biotopograma, tenemos la experiencia de una paciente atendida en nuestro consultorio en el año de 2005, quien acudió a la consulta por tumoración en la cara lateral izquierda del cuello. Con una muestra obtenida en las cercanías de la neo-formación así como en los lóbulos de ambos oídos y la sangre venosa, se hizo el diagnóstico de linfosarcoma. Mientras que Marlowe S.D. y col. presentan un carcinoma renal con metástasis a la laringe. El único camino para el diagnóstico fue su hipervascularización.

Las metástasis del carcinoma renal se han descrito en numerosos sitios de la cabeza y el cuello. En un caso de los 2 presentados por Matsumoto V. y Yanagihara N.,I., la primera manifestación del cáncer de riñón fue representada por una metástasis laríngea. En el segundo caso una metástasis nasal no fue sospechada y fue tratada como celulitis. La presentación del carcinoma del riñón metastásico a la cabeza y cuello puede ser atípico determinando un dilema diagnóstico muy frecuente.

Romero Selas Estefanía y col. Relatan el caso de un paciente que presentó tumoración localizada en pene, indurada y dolorosa, encontrada por imagenología y biopsia a los tres meses de haberle efectuado nefrectomía radical derecha con cavotomía y eliminación de trombo. Se concluyó que se trataba de metástasis de carcinoma renal en cuerpo cavernoso. Por su parte Menter A. y col. citan a 2 pacientes con carcinoma recurrente de células renales que presentaron nódulos de la piel a los 6 y 10 años respectivamente después del diagnóstico del tumor primario. La piel es un sitio relativamente raro del carcinoma metastásico del riñón y cuando se descubre, lamentablemente la enfermedad se ha difundido. En el artículo de Ozdemir Arif y col. se presenta una enferma que 11 años antes había desarrollado un carcinoma de células renales que hizo metástasis a la tiroides. En virtud de que la glándula tiroidea puede ser un sitio raro de metástasis, la diferenciación de la lesión metastásica con el tumor primario suele ser difícil.

Para Pomer S. y col., Los carcinomas metastásicos al cerebro se desarrollan como una manifestación tardía del cáncer renal. Prati G.F. y col. se refieren a un hombre de 61 años que 8 años después de la nefrectomía de un carcinoma renal apareció una masa tiroidea. El estudio citológico e histopatológico fue consistente con metástasis solitaria de un carcinoma de células claras del riñón. La enfermedad metastásica de la glándula tiroides debe ser correctamente diagnosticada antes de la operación.

---

## BIBLIOGRAFÍA CANCER DE RIÑÓN

Barbagelata Alfonso, Ruibal Manuel, Blanco Antonio, Fernández Enrique, Ponce Jose Luis, Novas Serafín, Lancina Alberto y González Marcelino.

Metastasis cutánea del cáncer renal: caso clínico y revisión.

Archivos Españoles de Urol. Vol. 58, 3. Abr. 2005

Bertin J., Rhamani D. and Maurice H.

Metástasis tiroidea de un carcinoma renal, a propósito de un caso.

Arch. Esp. Urol. Vol. 59, 8. Oct. 2006

Borghi L., Bianchini E., Ballota M.R., Vara A., Madrigal B., Pérez del Río M. J., Díaz A., Mateos A. y Sales C.

Parotid Metastasis from Renal Clear Cell Adenocarcinoma.

Urol Int. Vol. 61, 3; 196-8. 1998

Boruchowicz A., Desreumaux P. and Maunoury V.

Dysphagia revealing esophageal and gastric metastases of renal carcinoma.

The American Journal of Gastroenterology.

Vol. 90, 12; 2263 -2264. Apr. 1995.

Bouyounes B.T., Bihle W., G. Mendese G.W., y Ayvazian, C. Li.

Renal cell carcinoma presenting as a perineal mass; Case report and review of literature.

Urology.

Vol. 67, 4;847. 2006

Buy J.N., Moss A.A., Ghossian M.A., Chrysikopoulos H. , Maniatis V. , Roussakis A. , Pappas J. and Andreou J.

Peritoneal metastases from transitional cell carcinoma of the urinary tract.

Abdominal Imaging. Vol. 23, 1. 1998

Castro Navarro J., Señaris González A., González Rodríguez C.M., Rozas Reyes P. y González Castaño C .

Metástasis coroidea de carcinoma renal.

Arch Soc Esp Oftalmol.. Vol.79, 12; 633-6. Dic. 2004

Cerfolio R.J., Allen M.S., Deschamps A., Daly R.C., Wallrichs SL, Trastek V.F. and Pairolero P.C.

Pulmonary resection of metastatic renal cell carcinoma.

The Annals of Thoracic Surgery.

Vol 57, 2; 339-344. Feb. 1994.

Chakravarty K. K. and Webley M.

Monarthritis: an unusual presentation of renal cell carcinoma.

Annals of the Rheumatic Diseases. Vol. 51; 681-682. 1992

---

Dufour B., Desfemmes F.N., Choquenot C. and Dubost C.  
Thyroid metastasis of a kidney cancer  
Annales d'urologie. Vol.18, 3; 206-7. May. 1984

Engelstein M.S., Carpinello V.L., Malloy T.R., Wein AJ.  
Urologic tumors presenting as neurosurgical masses  
Urology. Vol. 16, 1; 55-60. Jul. 1980

Fields S., Libson E., Lavie O. Hammock Lauren, Ghorab Zeina. y Gomez-Fernandez C.R.  
Renal cell carcinoma metastatic to the ovary.  
Archives of Pathology and Laboratory Medicine.  
Vol. 127, 3; 123–126. 2003.

Fullarton G.M. and Burgoyne M.,  
Gallbladder and pancreatic metastases from bilateral renal carcinoma presenting with  
hematobilia and anemia.  
Urology. Vol. 38, 2; 184-6. Aug. 1991

García-Olaverri Rodríguez J., Villafruela Mateo A., Azurmendi Arin I., Olano Grasa I., Llarena  
Ibarguren R. y Pertusa Peña C.  
Metachronic thyroid metastasis secondary to renal carcinoma  
Arch Esp Urol. Vol. 60, 6; 697-9. Jul-Aug. 2007

Ghert M:A, Harrelson J.M. and Scully S.P.  
Solitary renal cell carcinoma metastasis to the hand: The need for wide excision or amputation  
The Journal of Hand Surgery. Vol. 26, 1; 156-160. Jan. 2001

Giuliani A., Caporale A., Borghese M. Galati G., Di Bari M. and Demoro M.  
Papillary renal cell carcinoma presenting as nodal metastases to the neck.  
Journal of experimental & clinical cancer research. Vol. 18, 4; 579-82. Dec. 1999

Green K.M., Pantelides E.,  
Tonsillar metastasis from a renal cell carcinoma presenting as a quinsy.  
The Journal of Laryngology & Otology . Vol 111; 379-380. 1997  
Green L.K., Ro J.Y., Mackay B., Ayala A.G. and Luna M.A.  
Renal cell carcinoma metastatic to the thyroid.  
Cancer. Vol. 63, 9; 1810-5. May. 1989

Gritsman A.Y., Popok S.M., Ro J.Y., Dekmezian R.H. and Weber R.S.  
Renal cell carcinoma with intranuclear inclusions metastatic to the thyroid: a diagnostic problem  
in aspiration cytology.  
Diagn Cytopatho. Vol. 4, 2; 125-9. 1988

Guyot L., Sauvant J. and Menasse F.  
Métastase mandibulaire hémorragique d'origine rénale  
La Presse médicale. Vol. 28, 20; 1066-1068. 1999



---

Hefer T, Joachims HS. and Golz A.  
Metastatic renal cell carcinoma to the nose.  
Urologic Radiology.  
Vol. 9, 1. 1988.

Hirota T., Tomida T. and Iwasa M.  
Solitary pancreatic metastasis occurring eight years after nephrectomy for renal cell carcinoma  
International Journal of Pancreatology. Vol. 19, 2; 145-153. Apr. 1996

Holt B.A., Holmes S.A. and Kirby R.S.  
Renal cell carcinoma presenting with orbital metastases.  
Br J Urol. Vol. 75, 2; 246-7 Feb. 1995

Homer J.J. and Jones N.S.  
Renal cell carcinoma presenting as a solitary paranasal sinus metastasis.  
The Journal of Laryngology & Otology.  
Vol. 109, 10; 986-989. Oct. 1995

Hudson M.A. and Kavoussi L.R.  
Bilateral renal cell carcinoma with metastasis to thyroid.  
Urology. Vol. 37, 2; 145-8. Feb.1991

Hussain S.S. and Dalal V.C.  
Tonsillar metastases from hypernephroma.  
Ear Nose Throat J. Vol. 67, 2; 117-8, 121. Feb. 1988

Ingelaerea P. P. C. , Simpsona R. H. W. and Gartha R. J. N.  
Metastatic renal cell carcinoma presenting as an aural polyp.  
The Journal of Laryngology & Otology. Vol. 111; 1066-1068.1997

Ishikawa J., Umezu K., Yamashita H. and Maeda S.  
Solitary brain metastases from renal cell carcinoma 14 yrs after nephrectomy  
Hinyokika Kiyo. Vol. 36, 12; 1439-41. Dec. 1990

Ishizuka O. and Yoshimura A.,  
Renal cell carcinoma metastatic to the testis and epididymis  
International Journal of Surgical Pathology. Vol. 9, 1; 49-56. 2001

Jevtic A.P., B.Al-Kassab and M.Foster  
Skin metastases from renal carcinoma presenting as an inflammatory lesion.  
Australasian Journal of Dermatology. Vol. 28, 1; 18 – 20. Apr. 1987.

Jones G.M., Telfer M.R. and Eveson J.W.  
Metastatic renal clear cell carcinoma of the jaws.  
British Journal Of Oral & Maxillofacial Surgery.  
Vol. 28, 3; 172-175. 1990

---

Kapoor V.K., Mukhopadhyay Ishikawa J, Morisue K, Imanishi O. y Kamidono S.  
Renal cell carcinoma metastatic to the tongue; A case report.  
Hinyokika Kyo. Vol. 37; 263-265. 1991

Kathuria S., Molnar Z., Reyes C.V., Kathuria S, Molnar Z, Reyes CV.  
Renal cell carcinoma presenting as epistaxis.  
J Surg Oncol. Vol. 14, 2; 153-7. 1980

Kelleher J.P., Ashpole R., Pengelly AW.  
Penile plaque a presentation of metastatic renal carcinoma.  
Br J Urol. Vol. 64, 4; 428. Oct. 1989

Killebrew K., Krigman M., Mahaley M.S. MS Jr, Scatliff JH.  
Metastatic renal cell carcinoma mimicking a meningioma.  
Neurosurgery. Vol. 13, 4; 430-4. Oct. 1983

King D.H., Centero A.S., Saldivar V.A. and Sarosdy M.F.  
Renal cell carcinoma metastatic to the gallbladder or prostate: two case reports.  
Urology. Urology Vol. 46; 722-5. Nov. 1995

Kinderman W.R., Shields J.A., Eiferman R.A.,  
Metastatic renal carcinoma to the eye and adnexae : a report of three cases and review of the literature.  
Ophthalmology. Vol. 88, 12; 1347-50. Dec. 1981

Koscielny, S.,  
Metastasis of the renal carcinoma in the Paranasal sinuses.  
Laryngorhinootologie. Vol. 78. Aug. 1999

Kouroupakis D., Patsea E. and Sofras F.R.  
Renal cell carcinoma metastases to the skin: a not so rare case?  
Br J Urol. Vol. 75, 5; 583-5 May. 1995

Kutty K., Varkey B., Ohnishi Hiroshi, Abe Masahiro, Hamada Hironobu, Yokoyama Akihito,  
Hirayama Takeru Ito, Ryoji Nishimura Kazutaka and Higaki Jitsuo  
Metastatic renal cell carcinoma presenting as multiple pleural tumours  
Respirology. Vol. 10, 1; 128-131. Jan. 2005.

Koga S., Tsuda S., Nishikido M., Matsuya F., Saito Y. and Kanetake H.  
Renal cell carcinoma metastatic to the skin  
Anticancer Res. Vol. 20, 3B; 1939-40. May-Jun. 2000

Koç M, Polat P, Erem T, Büyükavci M, Ozbey I, Gündoğdu C, Suma S.  
Quiz case of the month. Diagnosis: clear-cell renal cell carcinoma (RCC) with metastasis to lung, mediastinal and abdominal lymph nodes and bones.  
Eur Radiol. Vol. 9 , 9; 1935-6. 1999

---

Laidlaw John D., Kumar Arun and Chan Andrea.

Dural metastases mimicking meningioma. Case report and review of the literature  
J Clin Neurosci. Vol. 11, 7; 780-3. Sep. 2004

Letoquart J.P., Bigant E., Lancien G. and Mambrini A.

Thyroid metastases of clear-cell cancer of the kidney. A new case.  
J Chir. Vol. 128, 3; 158-9. Mar.1991

Lim C. T., Wong A .S., Chuah B. Y. S., Putti T. C., Stanley A. J. and Nathan S. S.

The patella as an unusual site of renal cell carcinoma metastasis.  
Singapore Med J. Vol. 48, 12; 314. 2007

Low D.E., Frenkel V.J., Manley P.N., Ford S.N. and Kerr J.W.

Embolic mesenteric infarction, a unique initial manifestation of renal cell carcinoma.  
Surgery. Vol. 106, 5; 925-8 Nov. 1989

Lumpkin L.R., Tschen J.A., B.Al-Kassab, and Foster M.

Recurrent facial metastasis from renal-cell carcinoma; Review of the literature and case report.  
Journal of Oral and Maxillofacial Surgery. Vol. 53, 1; 74-77. Mar. 1995

Mahnken A.H. and Tacke J.,

Myocardial heart metastasis in rapidly progressing renal cell carcinoma.  
Rofo. Vol. 172, 5; 488-90. May. 2000

Mantell L.K. and Hamilton G.R.,

Cutaneous metastases from transitional cell carcinoma of the renal pelvis.  
J Urol. Vol. 65, 3; 386-8. Mar 1951.

Marlowe S.D., Swartz J.D. and Koenigsberg R.

Metastatic hypernephroma to the larynx : an unusual presentation.  
Neuroradiology Vol. 35, 3; 242-3. Ene. 1993.

Martínez-R. F., Rodríguez-E. F., Bujons A., Tur P. Maroto J., Palou y Villavicencio H.

Skin metastasis during follow-up of a clear cell renal carcinoma.

Archivos Españoles de Urología.

Vol. 61, 1; 80-2 . Jan-Feb. 2008

Marshall M.E., Pearson T., Simpson W., Butler K. and McRoberts W.

Low incidence of asymptomatic brain metastases patients with renal cell carcinoma.  
Urology.

Vol. 36, 4; 300-2. Oct. 1990

Masters A.

Hypernephroma presenting as a lump in the breast.

Diagnostic Cytopathology.

Vol.18, 5; 343 – 345. Apr. 1990.

- 
- Matsumoto V. and Yanagihara N.  
Renal clear cell carcinoma metastatic to the nose and paranasal sinuses.  
Laryngoscope.  
Vol. 92, 10 Pt 1; 1190-3. Oct.1982
- Mattana J., Kurtz B., Miah A., Singhal PC.  
Renal cell carcinoma renal presenting as a solitary anterior superior mediastinal mass.  
J Med. Vol. 27, 3-4; 205-10. 1996
- Maung R., Burcke R.C. and Hwang WS  
Metastatic renal carcinoma to larynx.  
J Otolaryngol. Vol. 16, 1; 16-8. Feb. 1987
- Mendese G.W., Ayvazian, P.J. and Li C.  
Renal cell carcinoma presenting as a perineal mass:  
Urology. Vol. 67, 4; 847. Apr. 2006
- Menter A., Boyd A.S. and McCaffree D.M.  
Recurrent renal cell carcinoma presenting as skin nodules: Two case reports and review of the literature.  
Cutis. 44, 4; 305-8. 1989 Oct;
- Milton W. Datta, MD Thomas M. Ulbright, MD Robert H. Young, MD  
Renal Cell Carcinoma Metastatic to the Testis and Its Adnexa  
International Journal of Surgical Patology. Vol. 9, 1; 49-56. Jan. 2001.
- Moar J.J.  
Renal adenocarcinoma with tumour thrombi in the inferior vena cava and right atrium in a pedestrian motor vehicle accident fatality : case report and medicolegal implications.  
Forensic Science International. Vol. 95, 3; 183-192. 1998.
- Morgan J.W., Adcock K.A., Hirshberg A., Buchnera A. and Donhouse R.E.  
Distribution of skeletal metastases.  
European Journal of Cancer. Part B: Oral Oncology. Vol.31, 6; 355-360. 1995.
- Munk P.L., Gock S.G., Williams J.B., Youngberg R.A., Bui-Mansfield L.T. and Pitcher J.D.  
Metastasis of renal cell carcinoma to skeletal muscle  
American Journal of Roentgenology. Vol 168; 555-557, 1997.
- Nagler J., MacSherry C.K. and Miskovitz P.  
Asymptomatic metachronous metastatic renal cell adenocarcinoma to the gallbladder  
Digestive Diseases and Sciences Vol. 39, 11; 2476-9. Nov. 1994.
- Niiyama H., Yamaguchi K., Nagai E., Furukawa K., Torisu M. and Tanaka M.  
Thyroid gland metastases from renal cell carcinoma masquerading as nodular goitre  
Aust N Z J Surg Vol. 64, 4; 286-8. Apr.1994

---

Ohnishi H., Abe M., Hamada H., Yokoyama A., Hirayama T., Ito R., Nishimura K., and Higaki J.  
Metastatic Renal Cell Carcinoma Presenting As Multiple Pleural Tumours  
Respirology. Vol. 10, 1; 128-131 Jan. 2005

Oliva E., Prat J. and Young Robert H.  
Transitional cell carcinoma of the renal pelvis with symptomatic ovarian metastases  
International Journal of Surgical Pathology.  
Vol.2, 3; 231-235. 1995

Ord R.A., Malins T. and Ward-Booth P.R.  
Vascular metastatic renal carcinoma of the maxilla  
Int J Oral Maxillofac Surg. 19, 2; 106-9. Apr 1990.

Osório L., Sabell F., Soares J., Lima E. and Marcelo F.  
Vaginal metastasis from renal cell carcinoma.  
Actas Urol Esp. Vol.32, 6; 653-5. Jun. 2008

Ozdemir Arif, Gedikoglu G., Moray G., Ertoy D. and, Ozen H.  
Thyroid metastasis of renal cell carcinoma  
Acta Chir Belg. Vol. 95, 3; 133-5. May-Jun. 1995

Pagano S., Franzoso F. and Ruggeri P.  
Renal cell carcinoma metastases : Review of unusual clinical metastases, metastatic modes and patterns and comparison between clinical and autopsy metastatic series  
Pub Med Scand J Urol Nephrol.  
Vol. 30, 6; 165-72. Jun.1996

Persad R, Jones G. and Gingell J.C.,  
Metastatic carcinoma of the kidney presenting to the oral surgeon.  
British Journal of Urology.  
Vol. 68, 6; 658 – 659. Dec. 1991.

Pomara Giorgio, Pastina Ilaria, Simone Maurizio, Casale Paolo, Marchetti Gabriella and Francesca Francesco.  
Penile metastasis from primary transitional cell carcinoma of the renal pelvis: first manifestation of systemic spread.  
BMC Cancer. Vol. 4; 90. Dec. 2004

Pomer S., Klopp M., Steiner H.H., Brkovic G. Staehler und Cabillin-Engenhardt R.  
Hirnmetastasierung beim Nierenzellkarzinom Behandlungsergebnisse und Prognose.  
Der Urologe A. Vol. 36, 2; 117-25. Mar. 1997

Portanova M., Yabar A., Lombardi E., Vargas F., Mena V., Carbajal R., Palacios N. & Orrego J.  
Concomitant gastric and pancreatic metastases from renal cell carcinoma: case study.  
Rev. gastroenterol. Perú.  
Vol. 26, 1; 84-8. Ene-Mar. 2006

---

Prati G.F., Muolo A. and Dean P Neal  
Metastatic Renal Cell Carcinoma to the Thyroid Gland.  
Endocrine Practice.  
Vol. 14, 8; 1040-1046. Nov. 2008

Puxeddu R., Pelagatti C.L. and Ambu R.  
Colon adenocarcinoma metastatic to the larynx.  
Eur Arch Otorhinolaryngol.  
Vol. 254, 7; 353-5. 1997

Queiroz C., Bacchi C.E., Oliveira C., Carvalho M., and Santos D.R.  
Cytologic diagnosis of vaginal metastasis from renal cell carcinoma. A case Report.  
Acta citológica.  
Vol. 43, 6; 1098-100. Nov-Dec. 1999

Rich P.S., Hansen R.M. and Collier B.D.  
Metastatic renal cell carcinoma presenting as shoulder arthritis.  
Cancer Cytopathology. A Cancer Journal for Clinicians.  
Vol. 51, 5; 968 – 972 Mar. 1983

Romero Estefanía, Lamas C., Barbagelata Alfonso, Ponce José Luis, Fernández Enrique, Álvarez Luis, Rey Dolores, Montes Manuel, Ruibal Manuel, Novás S., Chantada Venancio. y González Marcelino.  
Metástasis de carcinoma renal en cuerpo cavernoso, a propósito de un caso y revisión de la literatura.  
Arch. Esp. Urol. Vol. 5, 5. Jun. 2006

Sadler G.J., Anderson M.R., Moss M.S. and Wilson P.G.  
Metastases from renal cell carcinoma presenting as gastrointestinal bleeding: two case reports and a review of the literature  
BMC Gastroenterol.  
Vol. 31, 7; 4. Jan. 2007

Sahjapaul R.L., Ramsay D.A., de Veber L.L. and Del Maestro R.F.  
Brain metastasis from clear cell sarcoma of the kidney--a case report and review of the literature.  
J Neurooncol. Vol. 16, 3; 221-6. Jun. 1993

Saitoh H., Hida M., Nakamura K., Gay Peter C., Litchyz William J. and Cascino Terrence L.  
Metastatic processes and a potenyial indication of treatment for metastatic lesion of renal adenocarcinoma.  
J Urol. Vol. 128, 5; 916-8. Nov. 1982

Saitoh H.  
Distant metastasis of renal adenocarcinoma.  
Cancer. Vol. 48, 6 ;1487-91. Sep. 1981

---

Sandock D.S., Seftel A.D. and Resnick M.I.,  
Adrenal metastases from renal cell carcinoma: Role of ipsilateral adrenalectomy and definition of stage. Urology.  
Vol. 49., 1: 28-31 Jun. 1997.

Selli C., Woodard B.H. and Paulson D.F.,  
Late intrascrotal metastases from renal cell carcinoma.  
Urology. Vol. 20, 4; 423-5. Oct. 1982

Scouras N.D., Gamatsi I.E. Porfyrus E.A., Lekka J.A., Harkiolakis G.C., Nikolopoulou S.M., and Valvis P.J.  
An unusual presentation of a metastatic hypernephroma to the frontonasal region.  
Ann Plast Surg. Vol. 34, 6; 653-6. Jun. 1995

Shetty M.R.  
Breast lump--an unusual presentation of renal cell carcinoma.  
Br J Urol. Vol. 76, 6; 813-4. Dec. 1995

Shima H., Mori H., Takahashi M., Nakamura S., Miura K. and Tarao M.  
A case of renal cell carcinoma solitarily metastasized to thyroid 20 years after the resection of primary tumor.  
Pathol Res Pract.  
Vol. 179, 6; 666-72. May. 1985

Sidhu P.S., Lewis M. and Nicholson D.A.  
Soft tissue metastasis from a renal carcinoma.  
Br J Urol. Vol. 74, 6; 799-801. Dic.1994

Simpson L. Dee, Majid Eshghi and Clifton S. Otto.  
Laryngeal Metastasis 7 Years After Radical Nephrectomy.  
Arch Pathol Lab Med.  
Vol. 124, 12; 1833 -1834. Dec. 2000

Stener B., Henriksson C., Johansson S. Gunterberg B, Pettersson S.  
Surgical removal of bone and muscle metastases of renal cancer.  
Acta Orthop Scand.  
Vol. 55, 5;491-500. Oct. 1984

Stieve M. and Issing P.R.  
Ungewöhnliche Metastasierung eines Hypernephroms in den Sinus maxillaries.  
Laryngo-Rhino-Otologie. Vol. 76; 6; 374-378. 1997

Sinik Z., Biri H., Ataoğlu Ö., Çelik B., Karaca K. and Paşaoğlu A.  
Solitary sacral soft tissue metastasis from renal cell carcinoma.  
Urology and Nephrology.  
Int Urol Nephrol. Vol. 30, 1; 9-13. 1998

- 
- Subramanyam N.S., Fendley H. and Freeman W.H.  
Coughing up of metastatic tumor as the initial clinical manifestation of renal cell carcinoma.  
J Ark Med Soc. Vol. 88, 2; 86-7. Jul.1991
- Sullivan W.G., Cabot E.B. and Donohue R.E.  
Metastatic renal cell carcinoma to stomach.  
Urology. Vol. 15, 4; 375-8. 1980
- Sykes T.C., Patel A., Archer D., Fisher C. and Hendry W.F.  
Parotid metastasis from renal cell carcinoma.  
Pub Med. Br J Urol.  
Vol.76, 3; 398-9. Sep.1995
- Tarrazza H.M., Meltzer S.E., DeCain M., and Jones M.A.  
Vaginal metastases from renal cell carcinoma : report of four cases and review of the literature.  
Eur J Gynaecol Oncol. Vol.19, 1; 14-8. 1998
- Theodors A., Sivak M.V., Sadler G.J., Anderson M.R., Moss M.S. and Wilson P.G.  
Hypernephroma with metastasis to the duodenum: endoscopic features.  
Gastrointest Endosc. Vol. 26, 2; 48-51. May. 1980
- Tisner-Nieto J.V., Forcen-Roy F., Uson-Garcia A., Fraile Rodrigo J.J., Pérez Obón J., Yus Gotor C. and Fernández Liesa R.  
Hypernephroma metastases in the frontal sinus.  
Acta Otorrinolaringol Esp. Vol. 45, 5; 375-8. Sep-Oct. 1994
- Torne A., Pahisa J., Castelo-Branco C., Fábregues F., Mallofré C., and Iglesias X.  
Solitary vaginal metastases as a presenting for of unsuspected renal adenocarcinoma.  
Gynecol Oncol. Vol. 52, 2; 260-3. Feb. 1994.
- Trentino P., Rapacchietta S., Silvestri F., Marzullo A. and Fantini A.  
Esophageal metastasis from clear cell carcinoma of the kidney.  
J Oral Maxillofac Surg. Vol. 45, 11; 975-7. Nov. 1987
- Tsianos E.B., Karentzos C. and Pastremoli A.  
Metastatic renal cell carcinoma in the gingiva of the maxilla and mandible: report of a case.  
J Oral Maxillofac Surg. Vol. 45, 11; 975-7. Nov. 1987
- Vaislic C.D., Puel P., Grondin P. A Vargas, A Thevenet, F Fontan, C Deville, A Leguerrier, B Touchot and Piwnica A. et al.  
Cancer of the kidney invading the vena cava and heart.  
The Journal of Thoracic and Cardiovascular Surgery. Vol. 91, 4; 604-609. Apr. 1986
- Vaughan W.C. and Snyderman N.L.  
Head and neck manifestations of renal cell carcinoma  
J Ark Med Soc. Vol. 83, 3; 117-9. Aug 1986



---

Wagner JR, Merino MJ, Pass HI, Linehan WM, Walther MM.  
Pulmonary infarcts can mimic pulmonary metastases from renal cancer.  
Pub Med  
J Urol.;158, 5; 1688-90. Nov. 1997

Ware GT, Haik BG, Morris WR.  
Renal cell carcinoma with involvement of iris and conjunctiva.  
Am J Ophthalmol. Vol. 127, 4; 460-1. Apr. 1999

Weber J., Puschmann S. and Freyschmidt J.  
Patellar metastasis as an initial clinical-radiologic symptom of renal cell carcinoma.  
Rofo. Vol. 170, 2; 228-9. Feb. 1999

Weiss L., Harlos J.P., Torhorst J., Gunthard B., Hartveit F., Svendsen E., Huang W.L.,  
Grundmann E., Eder M., Zwicknagl M., et al.  
Metastatic patterns of renal carcinoma: an analysis of 687 necropsies  
J Cancer Res Clin Oncol. Vol. 114, 6; 605-12. 1988.

Williams J.C. and Heaney J.A.  
Metastatic renal cell carcinoma presenting as a skin nodule: case report and review of the  
literature.  
J Urol.; Vol. 152, 6 Pt 1; 2094-5. Dec.1994

Wolf H.  
Kutane Paraneoplasien.  
Der Hautarzt. Vol. 52, 2. Feb. 2001

Young R.H. and Hart W.R.  
Renal cell carcinoma metastatic to the ovary: a report of three cases emphasizing possible  
confusion with ovarian clear cell adenocarcinoma.  
Int J Gynecol Pathol. Vol. 11, 2; 96-104. 1992

Zirul E.D., Steinbaum F.L., and West G.  
Metastatic renal cell carcinoma presenting as a tumor of the external auditory canal.  
J Am Osteopath Assoc. Vol. 83, 3; 255-7. Nov. 1983