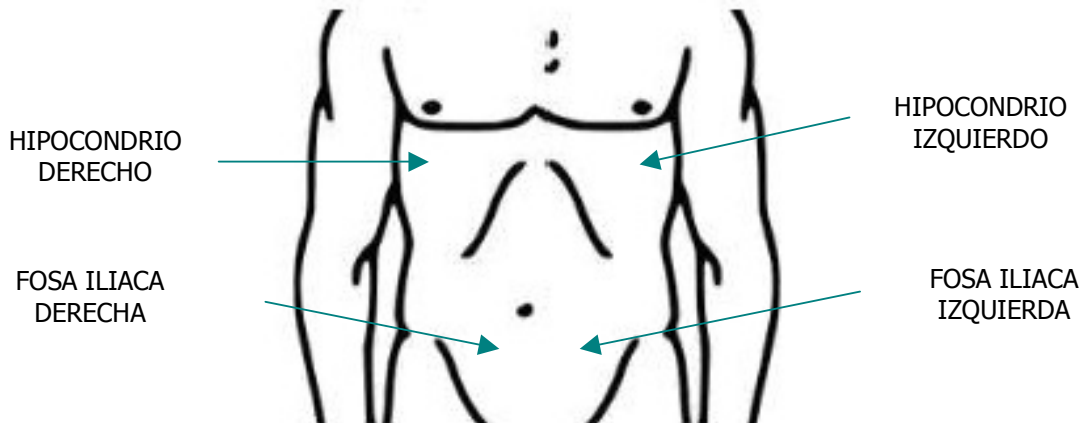
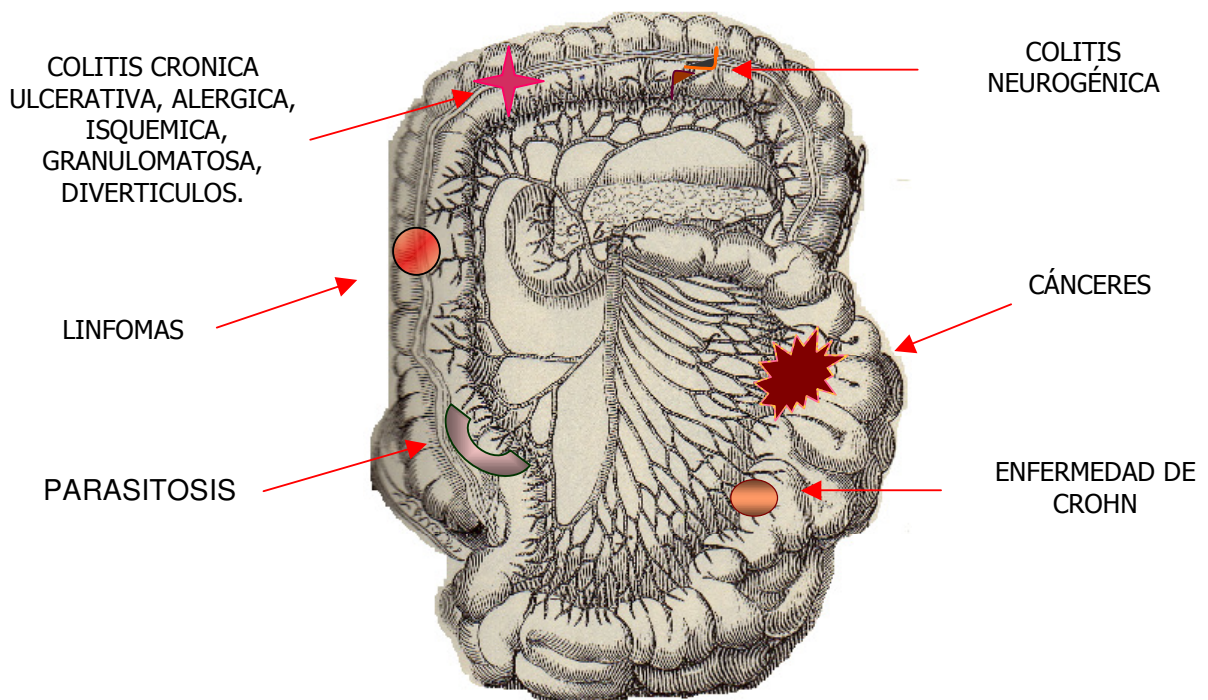

CÁNCER DE COLON

ZONAS DE INVESTIGACION

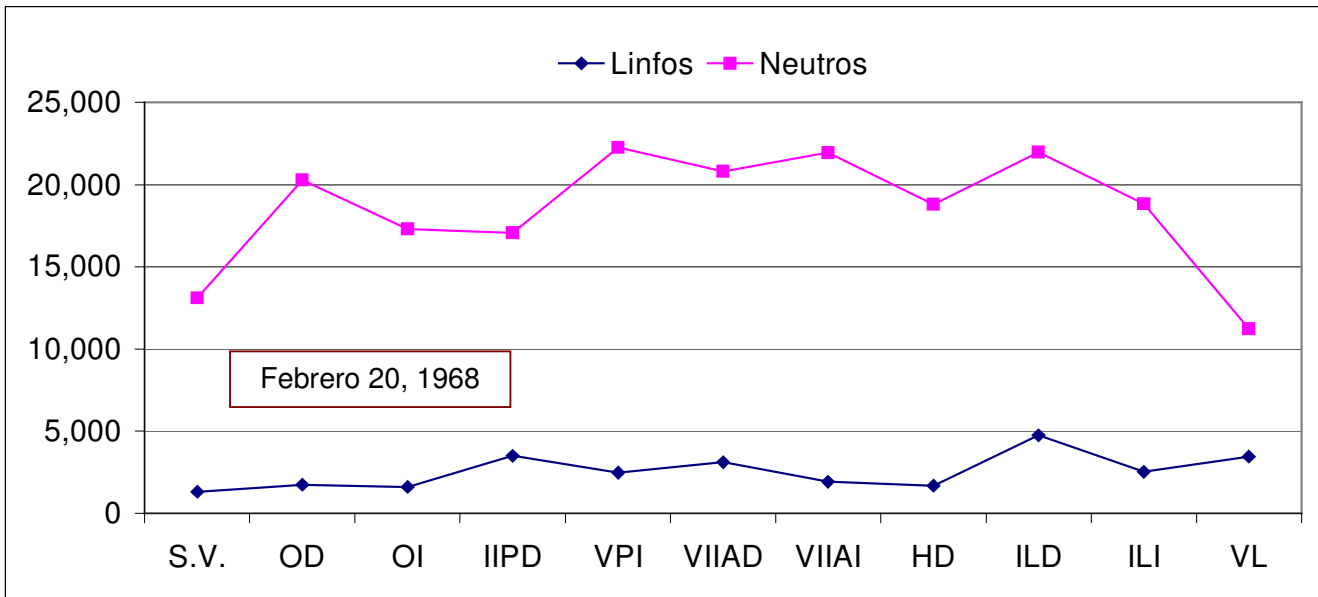


PATOLOGIA DE COLON



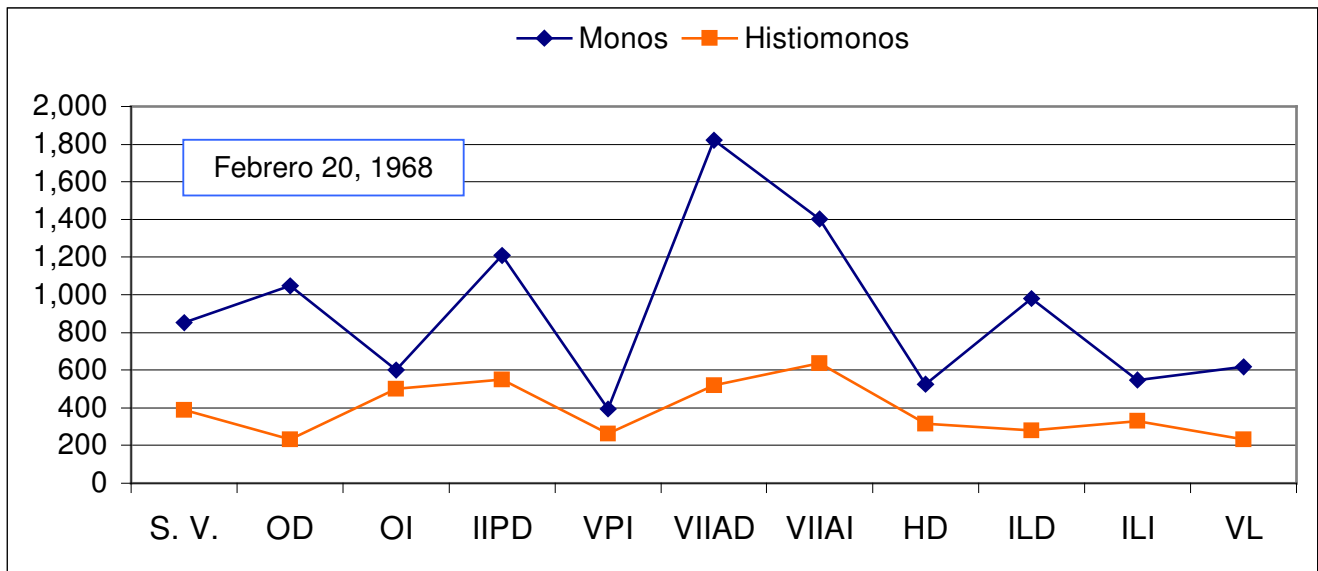
CÁNCER DE COLON

Sra.. L.O.O.



Leucocitosis neutrófila menos acentuada en la toma de la sangre venosa. Misma que sobrepasa de 20,000 por mm³ que en varios sitios indicando un proceso muy generalizado.

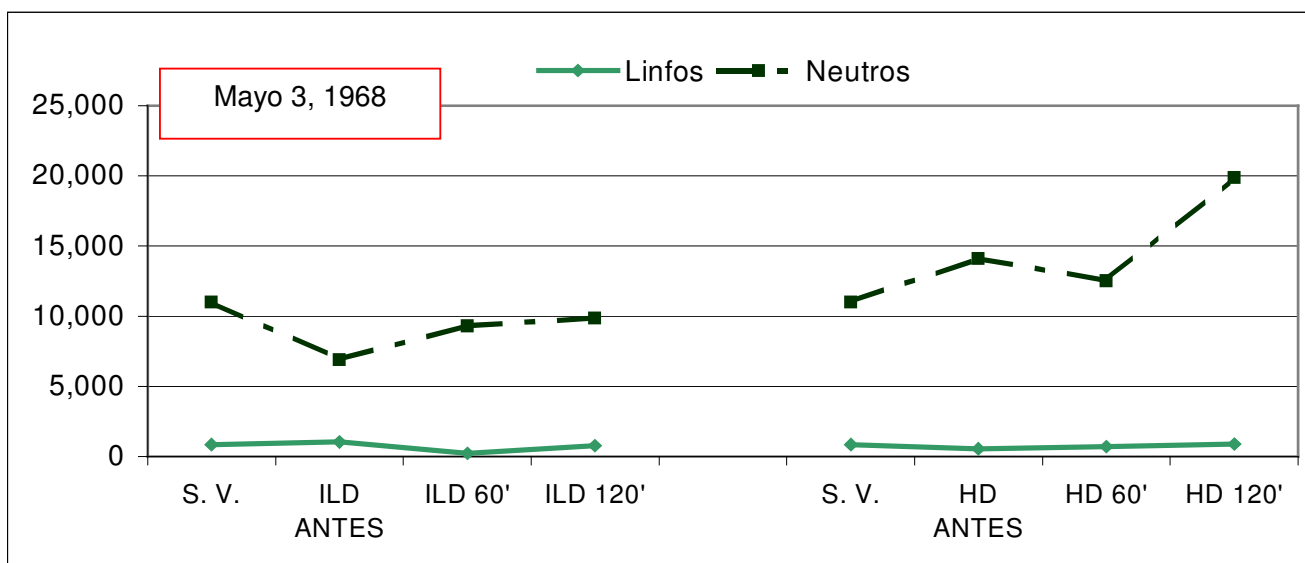
Sra.. L.O.O.



Hay monocitosis particularmente en la base pulmonar derecha la que es de escaso grado, mientras que en el hipocondrio derecho, el número de monocitos se encuentra disminuido a pesar el diagnóstico

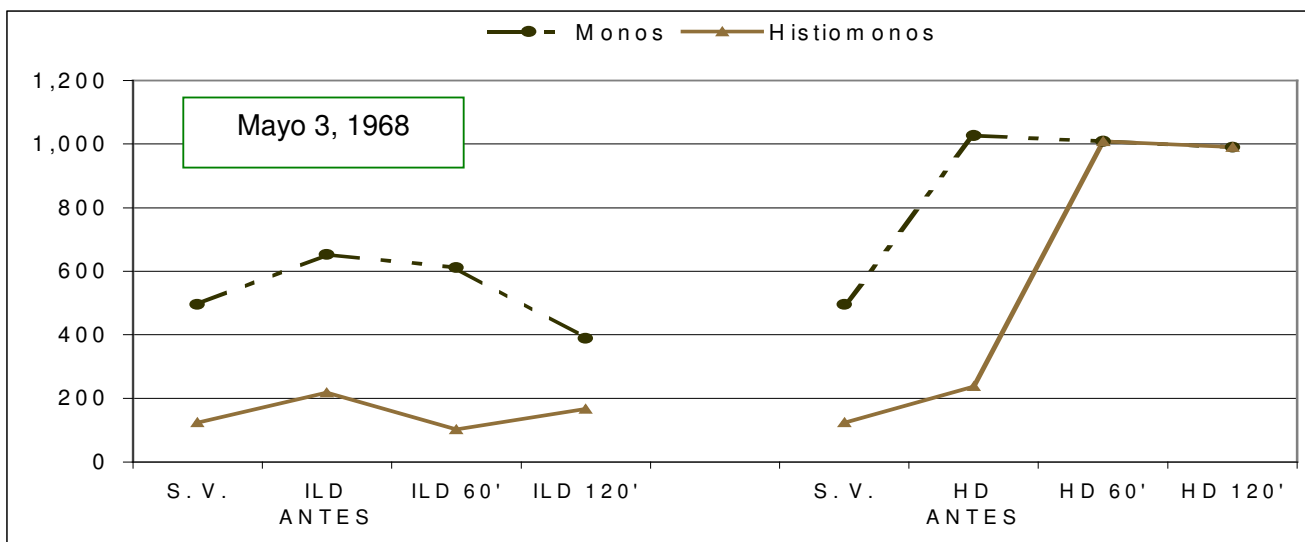
PRUEBA DE SOBRECARGA

Sra.. L.O.O.



El número de neutrófilos sufre escasas variaciones en la prueba efectuada en I lumbar derecha para que en hipocondrio derecho exista ligero aumento de linfocitos. El escaso número de linfocitos es de mal pronóstico.

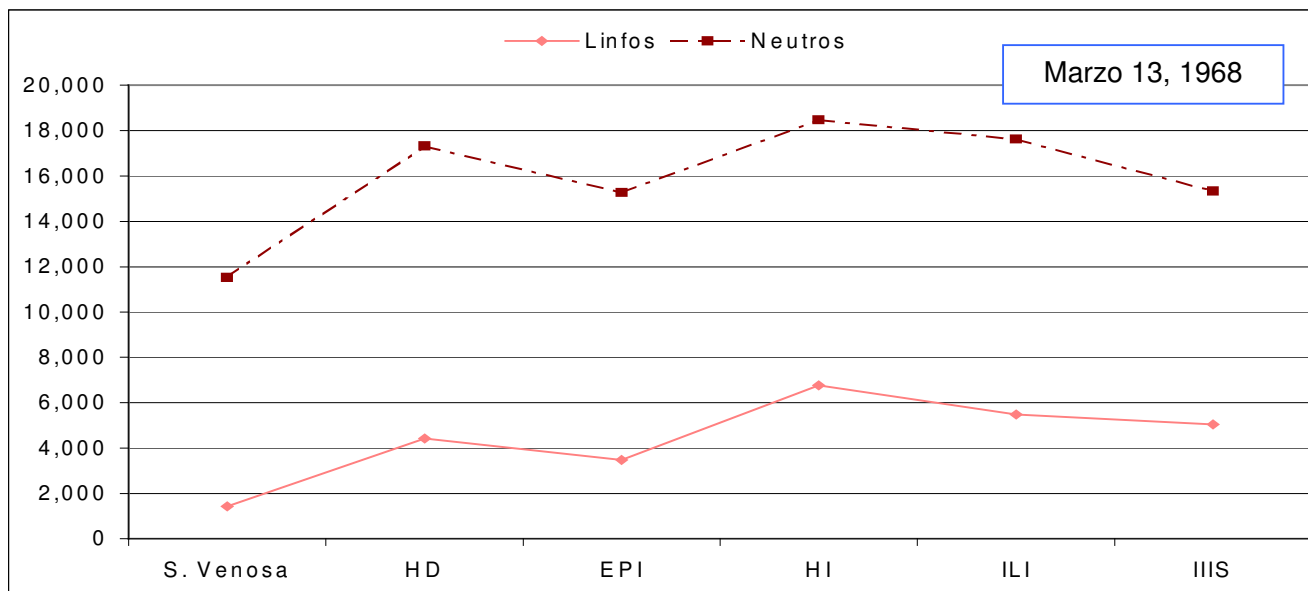
Sra. L.O.O.



En el curso de la prueba, no existe reacción. En la I lumbar derecha en cambio, y en relación con el diagnóstico de la paciente hay un aumento de los histiomonocitos que indica las condiciones defensivas del sistema monocitario. Hay anemia muy acentuada con 1'960,000 hematías, anisocitosis y poiquilocitosis medianas. Hay granulación patológica de los neutrófilos.

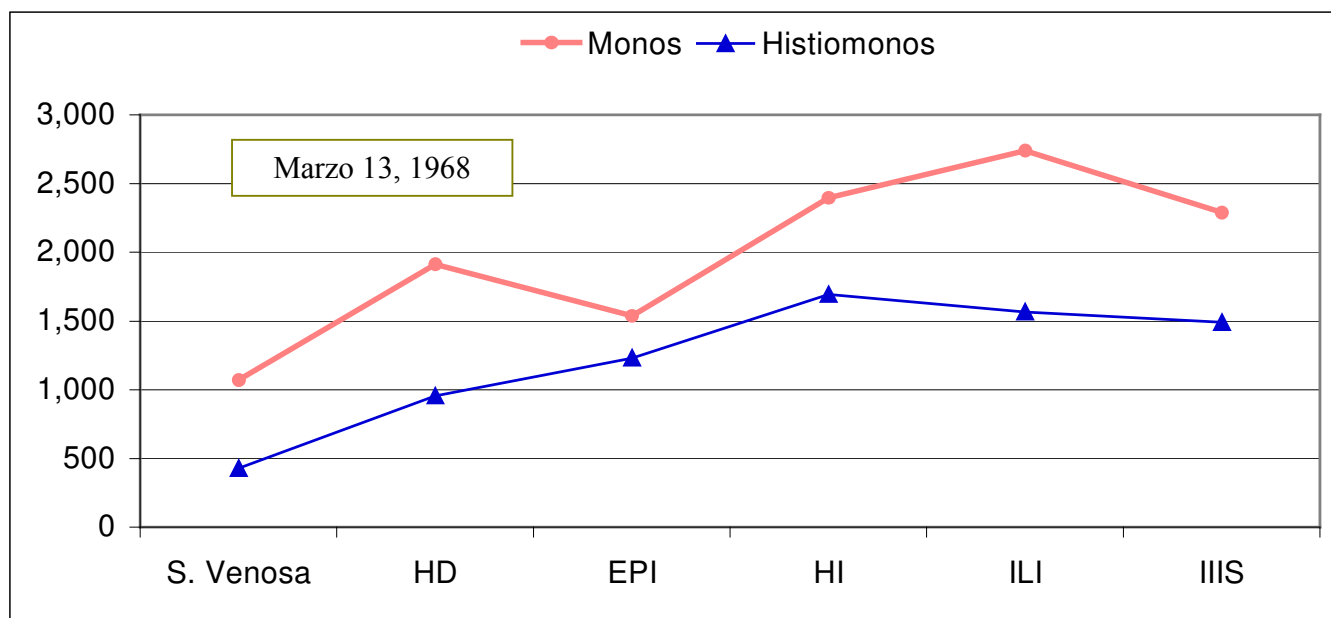
CÁNCER DE COLON

Sra. G.T.



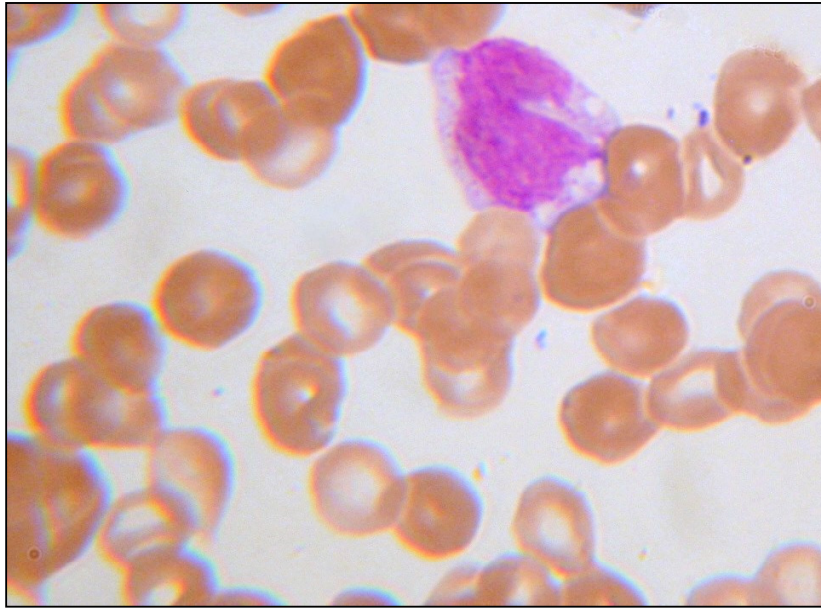
Iniciada la prueba con linfocitosis esta se acentúa ligeramente en las tomas del Estudio

Sra. G.T.



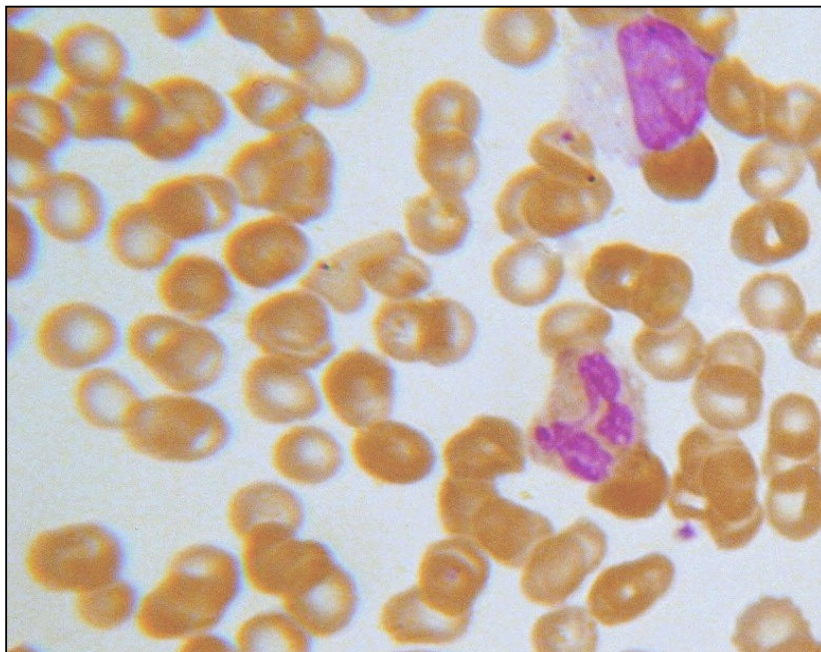
Monocitosis discreta en sangre venosa, la cual se acentúa en las tomas de I lumbar izquierda y III sacra y en menor grado en las tomas de la pared anterior del vientre.

Sra. G.T



Monocito reticular con múltiples vacuolas en la toma de V Lumbar

Sra. G.T

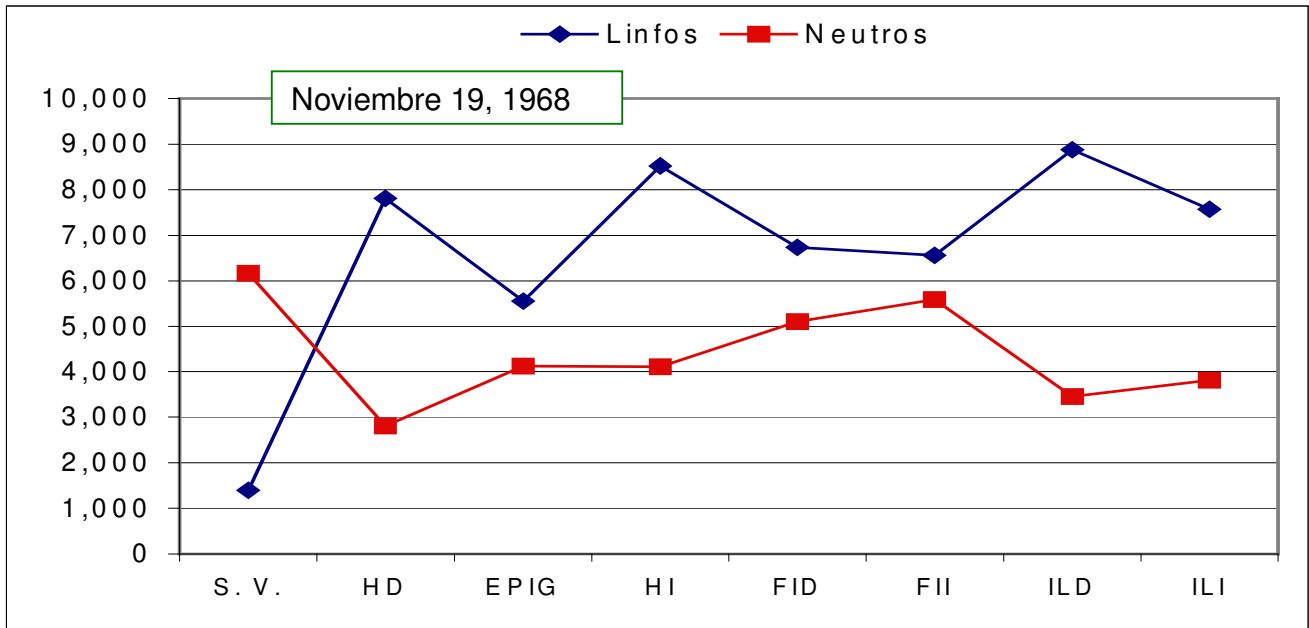


Detalle de un monocito reticular en la fosa iliaca izquierda

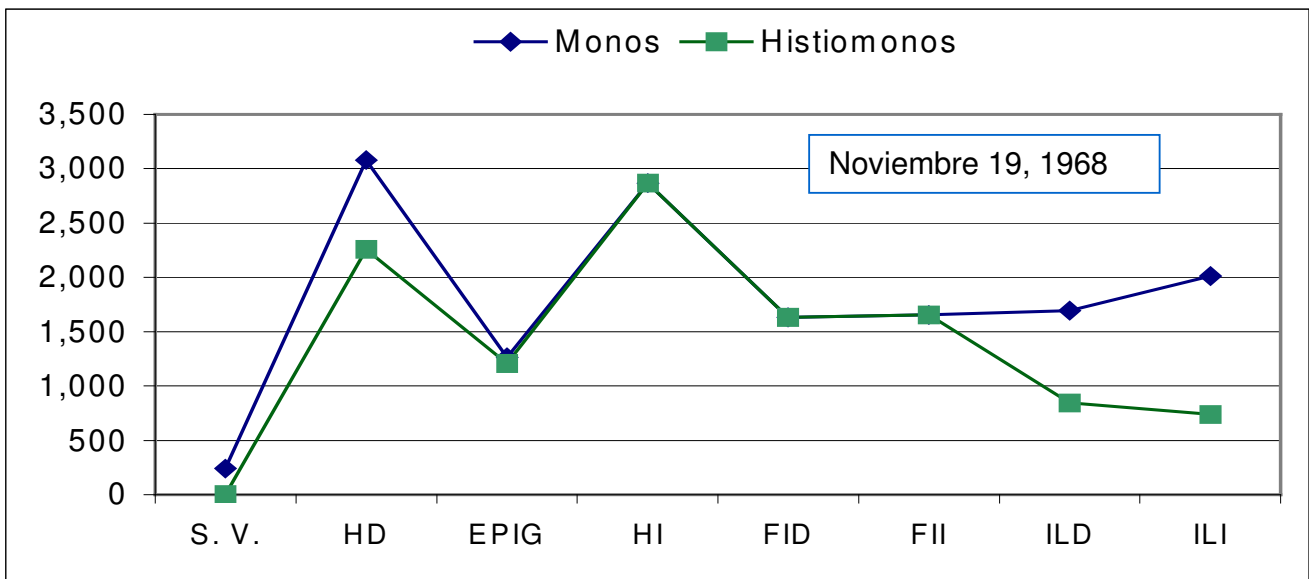
CÁNCER DE COLON CON METÁSTASIS REGIONAL

Cirugía el 27 de Noviembre de 1968. Histopatológico que reveló adenocarcinoma de colon grado 2 con invasión y destrucción de la mucosa. Se encontraron 4 ganglios pericecales de tipo metastásico que midieron de 1 a 2 centímetros.

Sr. T.P.

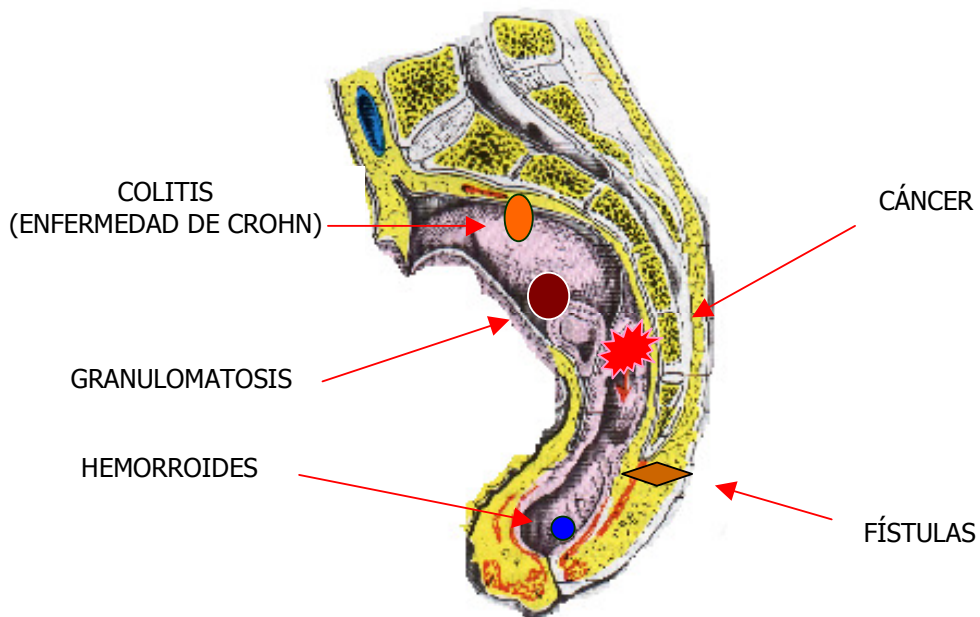


Sr. T.P.

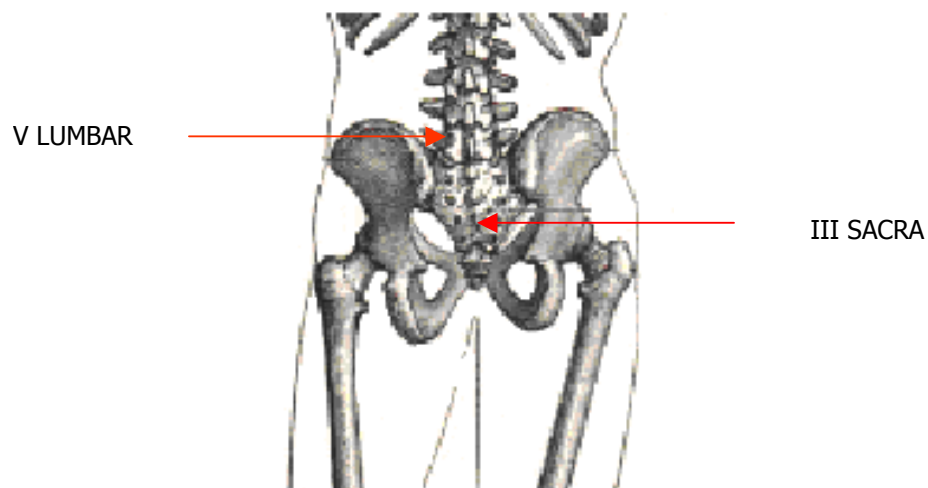


En las gráficas previas se puede observar: Número de neutrófilos superior al de linfocitos en la sangre venosa mientras los últimos predominan en el resto de las tomas. En la sangre venosa el número de monocitos ligeramente disminuido. Muy intensa monocitosis en hipocondrio derecho y fosa iliaca derecha hecha toda a expensas de monocitos reticulares.

PATOLOGIA FRECUENTE DEL RECTO

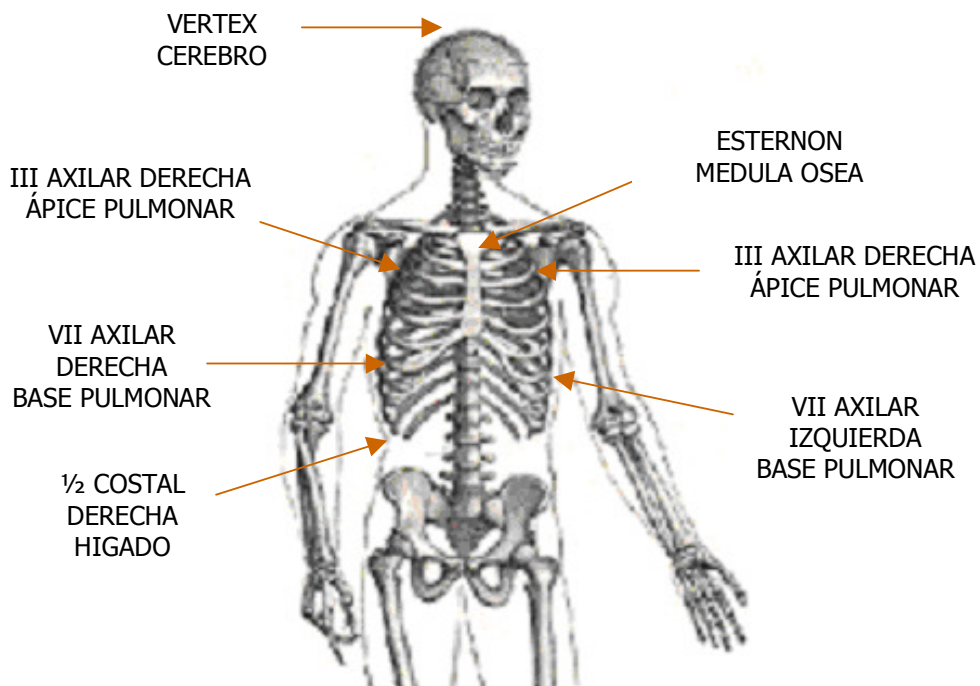


BIOTOPOGRAMA TOMAS POSTERIORES

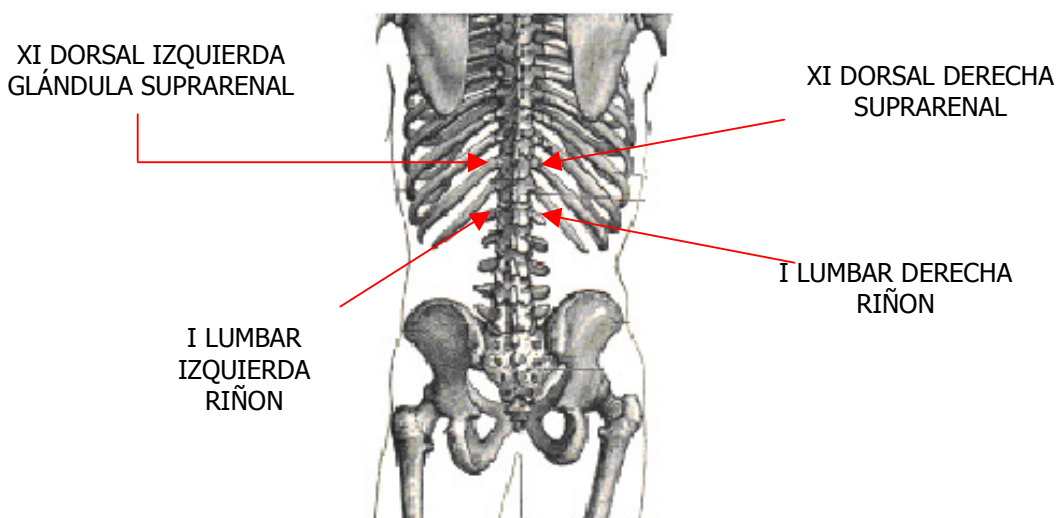


METÁSTASIS CANCER DE RECTO

TOMAS ANTERIORES

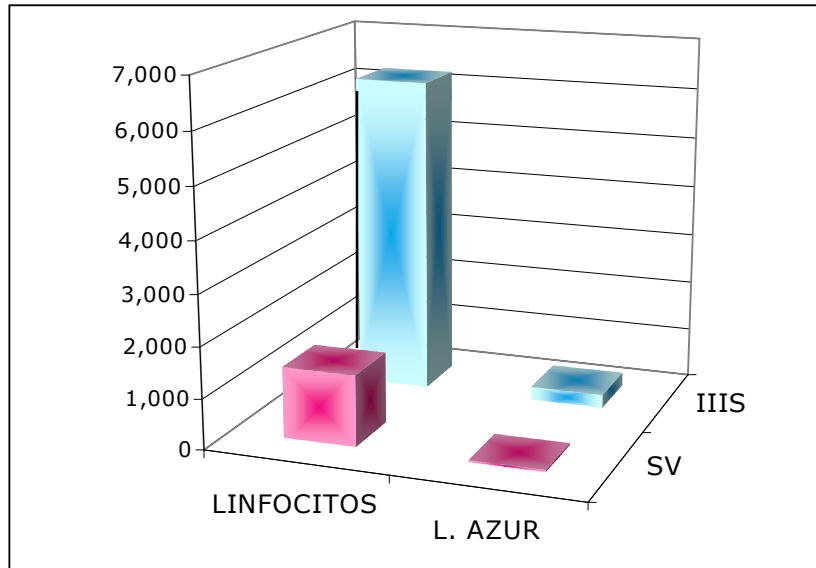


TOMAS POSTERIORES



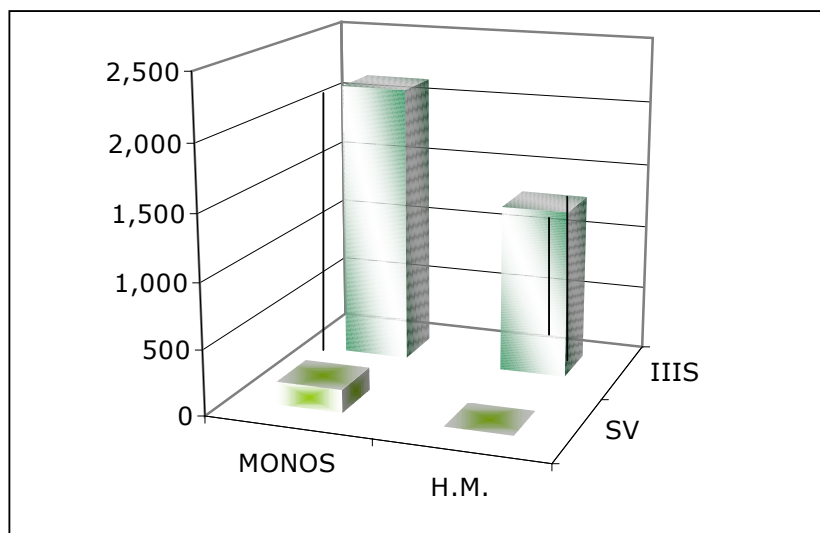
CANCER DE RECTO

Sra. J.



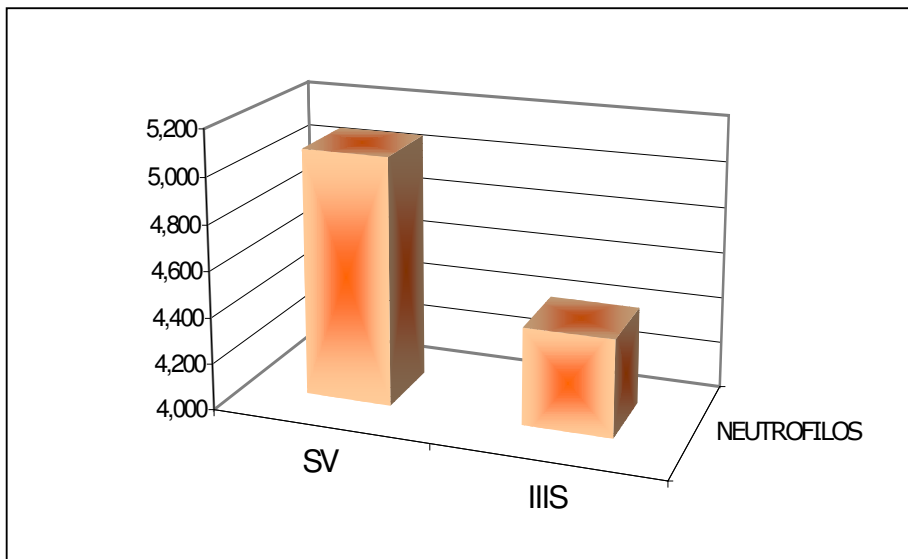
Evidente linfocitosis en la toma de III Sacra que se acompaña de muy escasa reacción de linfocitos azurófilos, lo que indica las malas condiciones defensivas.

Sra. J.



La reacción monocitaria presente en la III Sacra, por hacerse casi solamente a expensas de monocitos maduros, es índice de escasa defensa del tejido conjuntivo local.

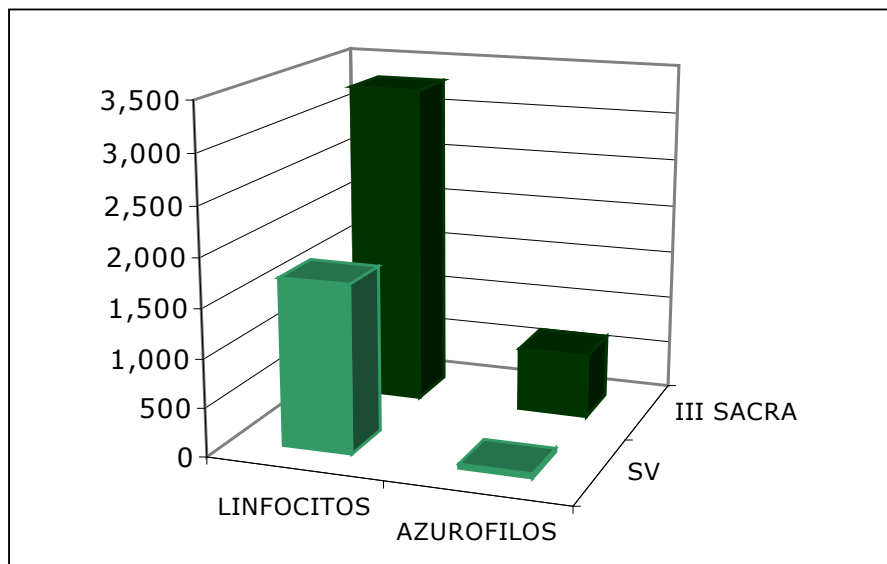
Sra. J.



Hay muy poca variación de los neutrófilos en la sangre venosa con la III Sacra, lo que sugiere que no existe factor toxinfecioso local sobre agregado.

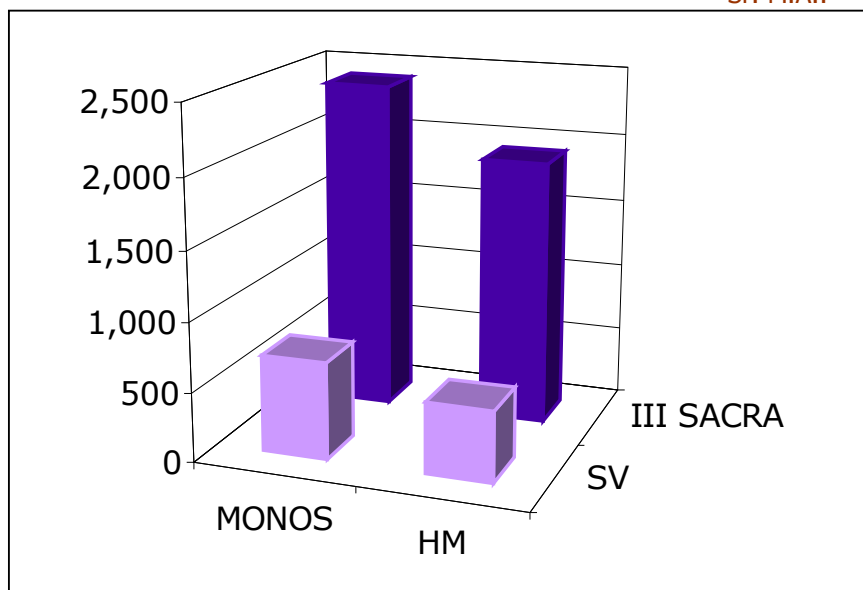
CARCINOMA RECTAL

Sr. M.A.



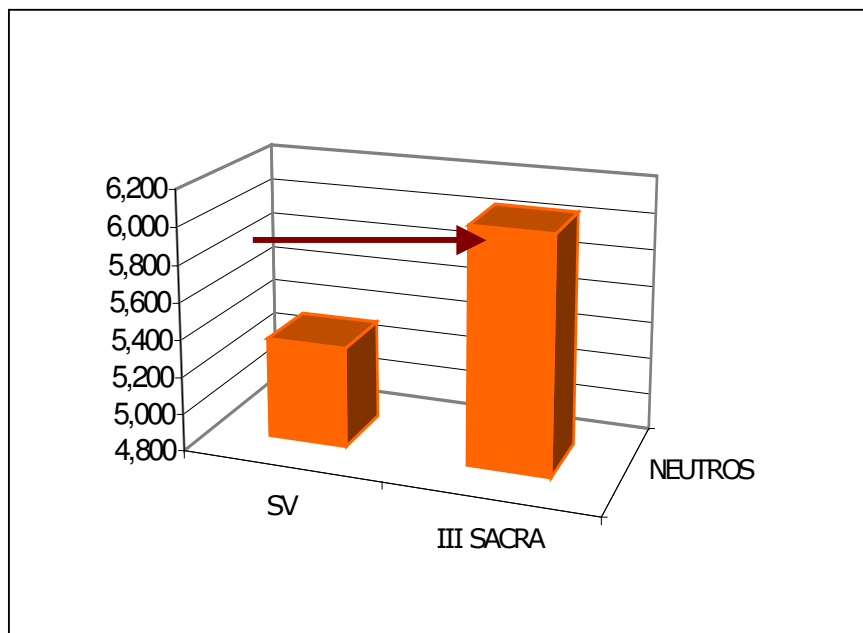
La diferencia en la población linfocitaria es muy ligera en cambio hay franca respuesta de linfocitos NK, indicando la condición inmunitaria local.

Sr. M.A..



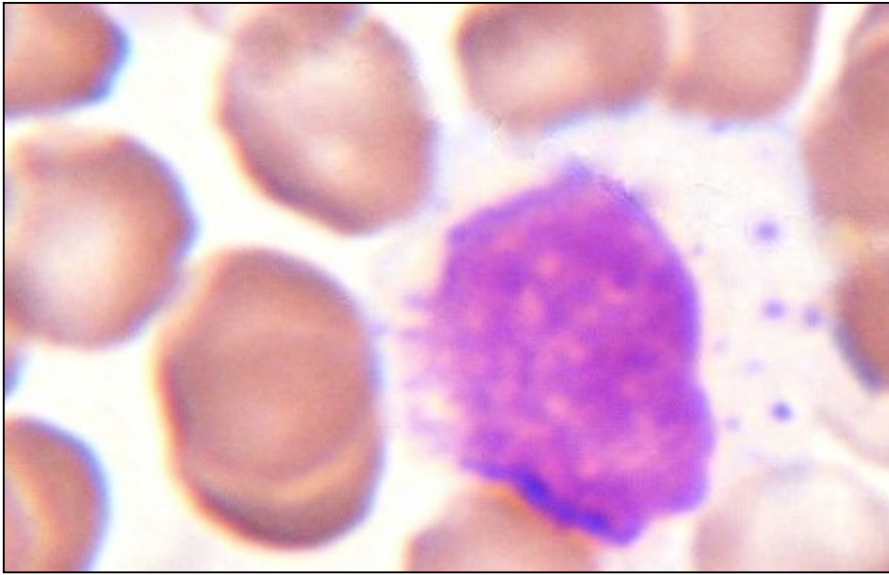
La respuesta local de los monocitos es muy aparente. En la sangre venosa existe ya un número elevado de monocitos con reacción histiomonocitaria, la que es mucho mayor en III Sacra.

Sr. M.A.



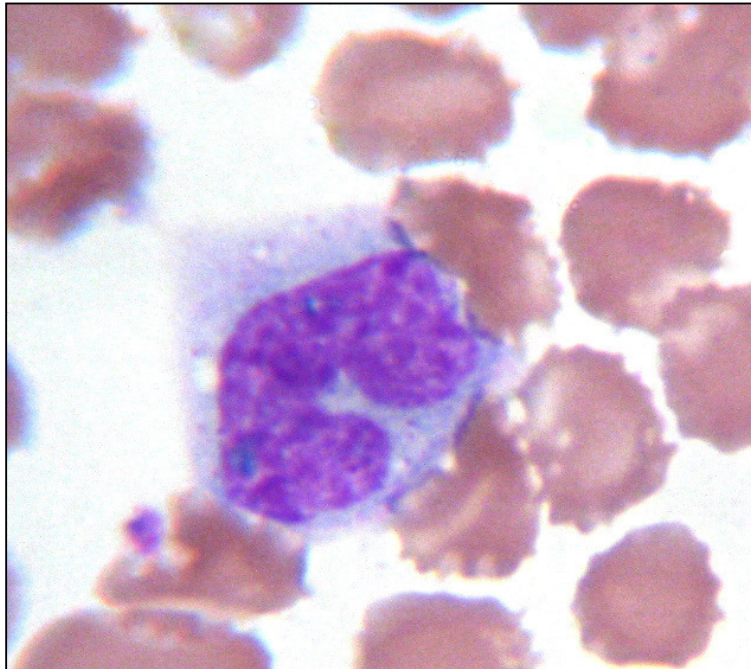
No hay diferencia significativa en el número de neutrófilos entre la sangre venosa y III Sacra, lo que indica que el proceso tumoral no se complica con infección sobreagregada.

Sr. M.A.



Detalle de un linfocito azurófilo en III Sacra

Sr. M.A.



Monocito reticular vacuolado en la misma toma de III Sacra

Bryan N.P. y col. refieren un caso de adenocarcinoma del sigmoides que se presentó como una masa testicular. Además de la metástasis testicular, en la colectomía sigmoidea se encontraron abundantes y difusas metástasis.

La presencia de diseminación tumoral metastásica a los ganglios tiene una importante significación en los casos de cáncer colorectal. La supervivencia de 5 años de los pacientes sin ataque ganglionar es de 70 a 80 % mientras que en los enfermos con presencia de células cancerosas en los ganglios linfáticos es del 30%. Tomando en cuenta que las células del cáncer colorectal expresan el antígeno carcinoembrionario (ACE) y el antígeno de membrana epitelial (AME), algunos investigadores han sugerido el uso de anticuerpos de estos marcadores tumorales para examinar microscópicamente los ganglios linfáticos. En el estudio que presentan Davidson B.R., se utilizó el método inmunohistoquímico para detectar micrometástasis. Se examinaron 249 ganglios de 47 pacientes utilizando las técnicas histológicas habituales (examen microscópico de la estructura tisular) así como tinciones inmunohistoquímicas (estudio del tejido por el uso de técnicas inmunológicas). La microscopía convencional reveló depósitos tumorales en 49 de los 249 ganglios. Cuando se utilizó la coloración para los antígenos tumorales en el estudio de los ganglios, los 49 que habían resultado positivos para cáncer con los medios habituales, resultaron positivos al ACE y 45 (92%) positivos para AME. De 200 ganglios examinados que no demostraron depósitos tumorales al microscopio de luz, solo 1 resultó positivo a la presencia de ACE y ninguno al antígeno de membrana epitelial. Parece ser que la técnica histológica para identificar células tumorales en los ganglios sospechosos no se ve modificada grandemente en los resultados por el uso de técnicas más sofisticadas. El uso de los estudios de Hematología Topográfica en el paciente canceroso amplía los horizontes en este capítulo, tanto en la comprobación de posibles localizaciones de metástasis ganglionares como en el grado de afectación regional por el cáncer primario.

Dirschmid K. y col. mencionan que en todos los pacientes con carcinoma colorectal hay la posibilidad de difusión hematogena. En su estudio reportan casos de carcinoma colorectal con invasión venosa extramural.

Geh J.I. and Glynne-Jones R. se pronuncian en el sentido de que las metástasis óseas del carcinoma colorectal son poco frecuentes y en caso de existir, sobretodo atacan a las vértebras torácicas y lumbares.

Gertsch P. y col. encontraron que la recurrencia anastomótica después de la resección de carcinoma colorectal se ha atribuido a tres circunstancias: al insuficiente aislamiento del campo del tumor durante el acto quirúrgico, a migración de las células tumorales a los linfáticos o a la implantación de células malignas durante la anastomosis que fueron colectadas por la engrapadora, causando subsecuente recurrencia del tumor.

Heller B. y col. citan la evolución clínica de un enfermo con adenocarcinoma del colon que presentó náuseas, vómitos y constipación. Tenía hipersensibilidad en el cuadrante inferior derecho del abdomen. En la sangre se encontraron leucocitosis y anemia. Los rayos X fueron

consistentes con una obstrucción distal del intestino delgado. El enfermo desarrollo peritonitis clínica. En la laparotomía hubo significativa inflamación del cuadrante inferior derecho y apéndice perforado. El examen histopatológico de la apendicetomía revelo un adenocarcinoma metastásico. Se encontró un adenocarcinoma obstructivo del colón ascendentes y obstrucción apendicular con peritonitis fecal.

Hirshberg A. y Buchner A. mencionan que los tumores metastásicos en la boca son poco comunes y existen mas casos publicados de metástasis a la mandíbula que a los tejidos blandos orales. Los sitios mas comunes de tumores primarios que metastatizan a la boca son: el seno, pulmón, riñón huesos y colón. El seno es el sitio mas común de tumores de metástasis a los maxilares mientras que el pulmón es la fuente mas frecuente de metástasis a los tejidos blandos de la boca, siendo la mas común lesión las metastásicas en la mandíbula. La presencia de lesiones metastásicas en la región oral es la primer indicio de la existencia de una malignidad no descubierta situada en un sitio distante. Kucan J.O. y Frank D.H. presentan 5 casos en la literatura con carcinoma colorectal y metástasis a la clándula parótida.

Kanellos I. y col. reportan que se efectuó un estudio de citología por lavado durante la operación en 110 enfermos que sufrieron cirugía de resección de cáncer. Se inyectaron 100 ml de solución salina en el sitio del tumor, posteriormente el líquido de lavado se aspiró para examen citológico. Como resultado, 22 de los 110 pacientes tuvieron una citología positiva para células malignas libres. La penetración del tumor actúa sobre la frecuencia de la citología activa. Los pacientes con una citología positiva tiene mayor proporción de recurrencia. Los autores concluyen que el lavado peritoneal durante el acto quirúrgico es útil como un factor pronóstico indicativo del radio de recaída local y peritoneal, aunque no se encontró tener un valor predictivo para la sobrevida.

Li R.L. y Joffe J.K. reportan un caso en el cual se encontraron metástasis al seno de un carcinoma previo rectal. Las metástasis al seno son raras.

Mihai Radu y col. reportan a una paciente en quien, el examen clínico, ultrasonido, mamografía, aspiración y biopsia no probaron definitivamente si el nódulo que tenía en el seno representaba una metástasis de un carcinoma colorectal.

Luna-Pérez P. y col., concluyen que el pronostico de los enfermos con metástasis inguinales por un adenocarcinoma rectal es pobre. La presencia de metástasis inguinales en pacientes con cáncer rectal anuncia enfermedad sistémica debida a la pobre respuesta a las diferentes terapéuticas y solo tratamiento paliativo debe administrarse

MacAfee M.K. y col. llegaron a las siguientes conclusiones: 1.- Que la resección de las metástasis pulmonares del cáncer colorectal es segura y efectiva. 2.- Que la resección de metástasis extrapulmonares no necesariamente contraindica a la resección pulmonar. 3.- Que la toracotomía repetida esta justificada en pacientes selectos con metástasis pulmonares recurrentes de cáncer colorectal. Ellos realizaron el estudio de 139 enfermos que sufrieron resección pulmonar por metástasis de carcinoma colorectal. El tiempo medio entre la resección del colón y la del pulmón fue de 34 meses. El 75 % tuvo una metástasis solitaria. En 20 pacientes se encontraron localizaciones extrapulmonares del cáncer colorectal . En otro estudio

Mansvelt B. y col. encuentran una metástasis subcutánea aislada en el brazo de un paciente la cual apareció tempranamente después de la colectomía por adenocarcinoma a la que fue sometido.

La distribución de metástasis de cáncer prostático y lumbar fue estudiada por Morgan J.W. y col. para comprobar la hipótesis de que el carcinoma de próstata se disemina por una ruta hematogena única. Se revisaron retrospectivamente las tomografías de hueso que resultaron anormales con tecnecio-99m (99mTc) de un total de 71 pacientes con carcinoma prostático y 41 con cáncer pulmonar comparando los patrones de participación ósea de cada uno. Las diferencias en la distribución no fueron significativas y se concluyó que el carcinoma prostático no metastatiza a sitios específicos del esqueleto a través de una vía hematogena particular.

Nieder C. y col. estudiaron 20 casos de metástasis cerebrales de carcinomas del colón y recto. Se encontraron que en las metástasis ganglionares son frecuentes. La sobrevida mediana fue solo de 51 días.

Muller S. y col. reportan el caso de un individuo de 77 años de edad a quien después de 24 años con el diagnóstico de colitis ulcerativa se le encontró carcinoma del recto. 1 año después de su resección se encontraron metástasis pulmonares y del sacro. 2 años mas tarde aparece inflamación de la mano izquierda, inicialmente diagnosticada como atrofia de Sudeck, pero exámenes subsecuentes revelan metástasis a la mano del ya conocido adenocarcinoma. Se le proporcionaron series de radiaciones paliativas con tele-cobalto las que rápidamente le dieron alivio sintomático.

Las metástasis musculares en el cáncer de colon son poco frecuentes. Pons Serra M. y col. reportan que los neoplasmas primarios habituales son el seno o pulmón, aunque cualquier proceso neoplásico puede tener un poder metastásico hacia el músculo. La localización habitual es en el psoas y músculos paravertebrales.

Salvati M. y col. publicaron un estudio que comprende el análisis de 34 casos de metástasis cerebral solitaria de cáncer intestinal. Los síntomas fueron el primer dato clínico de la difusión sistemática del tumor. Fue un largo intervalo entre el tratamiento del primario y la aparición de la metástasis cerebral. Por otra parte, la metástasis del cáncer colorectal a los huesos es poco frecuente. Sebag-Mntefiore D.J. y col. encontraron en su estudio, metástasis óseas tarsales osteolíticas 50 meses después de quitar el tumor de colon y fue necesaria una biopsia abierta para obtener el diagnóstico. Slisow W. y Möhner M. encontraron metástasis al hígado, pulmones y huesos en 886 casos de cáncer rectal.

Hay una considerable evidencia que la sangre que regresa de varios órganos abdominales lo hace a través de la vena porta. Shirai Y. y col. sugieren que la localización del tumor primario del carcinoma colorectal afecta la distribución lobular de las metástasis hepáticas de acuerdo al flujo de la corriente en la vena porta. A 85 pacientes con metástasis hepáticas histológicamente demostrada de haber sido originadas en un cáncer colorectal en el hígado se les practicó hepatectomía potencialmente curativa.

En otro estudio realizado por Tamboli P. y col. se examinaron tumores del tracto urinario inferior en 7 pacientes con antecedentes de cáncer de colón determinándose en la totalidad se que se trataba de neoformaciones metastásicas de un tumor primario adenocarcinomatoso del colon.

Velez Augustine y col. menciona que existen solamente reportados en la literatura 5 casos con metástasis hacia la parótida de un carcinoma colorectal. La paciente que ellos estudiaron se presento con una masa de la parótida izquierda y la historia de haber sufrido hemicolectomía por un adenocarcinoma del colon ascendente que presentó sincrónicamente una metástasis en el hígado.

La frecuencia del ataque metastásicos de 8 órganos clave se examinó por Weiss L. y col. en personas que murieron por carcinomas de la parte superior del recto. Se ve solo en personas con enfermedad avanzada. Los datos sugieren que de acuerdo con la teoría de cascada las células cancerosas primero tiene metástasis en el hígado y luego a los pulmones de donde, a través del sistema arterial se difunden.

BIBLIOGRAFÍA DE CANCER DE COLON Y RECTO

Bryan N.P., Jackson A., Raftery A.T.

Carcinoma of the sigmoid colon presenting as a scrotal swelling.
Postgraduate Medical Journal 73; 47-48. 1997.

Davidson B.R., Boulos P.B., Sams V.R., Styles J. y Deane C.

Detection of occult nodal metastases in patients with colorectal carcinoma
Cáncer. Vol. 65, 4; 967 – 970. 2006.

Dirschmid K, Lang A, Mathis G, Haid A, y Hansen M.

Incidence of extramural venous invasion in colorectal carcinoma: Findings with a new technique
Human Pathology. Vol.27, 11; 1227-1230

El Ghazaly. Sherif A.

Colorectal Metastases to Bones of the Foot A Case Series, Review of the Literature, and a Systematic Approach to Diagnosis,
Foot & Ankle Specialist.
Vol. 1, 6; 338-343. 2008

Geh J.I. and Glynne-Jones R.

Cervical spine involvement in metastatic colorectal carcinoma
Clinical oncology.
Vol. 10, 2; 125-128. 1998.

Gertsch P., Baer H., Kraft R., Maddern Guy J. y Altermatt, Hans J.

Malignant cells are collected on circular staplers.
Diseases of the Colon and Rectum. Vol. 35, 3.Mar. 1992.

Heller B., Kane J., Penetrante R., Weber T., Rodriguez-Bigas M. y Petrelli N.
Large bowel adenocarcinoma metastases presenting as appendicitis
Journal of Clinical Oncology, Vol 17,8; 2623. Aug. 1999.

Hirshberg A. and Buchner A.
Metastatic tumours to the oral region. An overview
European Journal of Cancer. Part B: Oral Oncology
31, 6; 355-360 Nov.1995.

Inada K., Shimokawa K., Ikeda T., Hayashi M. and Azuma S.
Development of liver metastasis in colorectal carcinoma. With special reference to venous invasion and basement membrane laminin.
Acta Pathol Jpn. 41, 3; 240-5. Mar. 1991.

Kanellos I., Demetriades H., Zintzaras E., Mandrali A., Mantzoros I. and Betsis D.
Incidence and Prognostic Value of Positive Peritoneal Cytology in Colorectal Cancer
Diseases of the Colon & Rectum Vol. 46, 4. Apr. 2003

Kucan J.O. y Frank D.H.,
Metastasis to the parotid gland from colorectal adenocarcinoma
Diseases of the Colon & Rectum. Vol. 28, 3. Mar. 1985

Li R.L., Joffe J.K.,
Rectal carcinoma metastatic to the breast Case Report
Clinical Oncology. Vol.11, 6; 422-423. Dec.1999

Luna-Pérez P., Corral P., Labastida S., Rodríguez-Coria D., Delgado S.
Inguinal lymph node metastases from rectal adenocarcinoma
Journal of Surgical Oncology .
Vol. 70, 3; 177-180. Mar. 1999.

MacAfee K.A., Quinn P.D., Abaza N.A.,
Adenocarcinoma of the colon metastatic to the Temporomandibular joint
J Oral Maxillofac Surg.
Vol. 51, 7;793-7. Jul. 1993

MacAfee M.K., Allen M.S., Trastek V.F., Ilstrup D.M., Deschamps C. and Pairolero P.C.
Colorectal lung metastases.
The Annals of Thoracic Surgery, Vol 53; 780-785, 1992.

Mansvelt B., Detry R. y Haot J.
Isolated Metastasis to Soft Tissue of the Arm from a Colonic Adenocarcinoma: Report of a Case and Literature Review
Digestiv Surgery Vol. 5, 2. 1988.

Mehra P., Cottrell D.A., Booth D.F., Jamil S.,
An unusual presentation of prostate cancer metastases: a case report.
J Oral Maxillofac Surg.
56; 517-21. 1998.

Mesko T.W., Rodríguezbigas M.A. y Petrelli N.J.
Inguinal lymph node metastases from adenocarcinoma of the rectum
Am J Surg.
Vol. 168; 285–287. 1994.

Mihai Radu, Christie-Brown Jonathan y Bristol James
Breast metastases from colorectal carcinoma
The Breast.
Vol. 13, 2; 155-158. Apr. 2004.

Milhaud D., Bernardin G., Richaud G., Botcazou V., and Mattei M.
Paraplégie spastique due à des métastases cérébrales bilatérales d'un adénocarcinome rectal
La Revue de Médecine Interne.
Vol. 12, 3; 237 May-Jun 1991.

Morgan J.W., Adcock KA., Donhouse R.E
Distribution of skeletal metastases in prostatic and lung cancer. Mechanisms of skeletal metastases.
Urology. Vol. 36,1; 31-4. Jul. 1990.

Muller S., Dorner A., Dallek M. y Supra T.
Hand metastases, a rare metastatic form of colorectal carcinoma
Dtsch Med Wochenschr.
Vol. 113, 18; 728-30. May 1988.

Nieder C, Niewald M, Schnabel K.
Brain metastases of colon and rectum carcinomas
Wien Klin Wochenschr.
109, 7; 239-43. Apr. 1997

Pons Serra M, Moreno Solorzano I, Vila Plana J, Arévalo Navarrete D, y Grau Amorós J.
Muscular metastasis in a patient with adenocarcinoma of the colon. An infrequent complication.
An Med Interna.
Vol. 14, 8; 412-4. Aug.1997

Rodford D., Petrelli N., Herrera L.
Sputum cytology for the detection of pulmonary metastases from colorectal carcinoma,
Dis.Col.Rect.
Vol. 30: 678-682, 1987.

-
- Rusthoven J.J., Fine S., Thomas G.
Isolated Metastasis to Soft Tissue of the Arm from a Colonic Adenocarcinoma. Report of a Case and Literature Review
Digestive Surgery.
Vol. 5, No. 2, 1988
- Salvati M., Cervoni L., Paolini S. y Delfín R.
Solitary cerebral metastases from intestinal carcinoma
Acta neurochirurgica.
Vol. 133, 3-4; 211-238. 1995.
- Sebag-Mntefiore D.J., Lam K.S. and Arnott S.J.
Tarsal metastases in a patient with rectal cancer
The British Journal of Radiology.
Vol. 70, 836; 862-864. 1997.
- Shirai Y, Wakai T, Ohtani T, Sakai Y, Tsukada K, y Hatakeyama K.
Colorectal carcinoma metastases to the liver. Does primary tumor location affect its lobar distribution?
Cancer. 77, 11; 2213-6. Jun. 1996
- Silver S.A. y Epstein J.I.
Adenocarcinoma of the colon simulating primary urinary bladder neoplasia.
The American Jour. of Surg. Pathology.
Vol. 17, 2. Feb. 1993
- Slisow W. y Möhner M.,
The metastasis of rectal cancer
Vopr Onkol. 37, 1; 76-80. 1991.
- Talbot I.C.
Spread of rectal cancer within veins and mechanisms of malignant embolism
Adv.Gastrint.Pathol. 353-364. 1980.
- Talbot R.W., Irvine B., Jass J.R.
Bone metastases in carcinoma of the rectum: a clinical and pathological review
European journal of surgical oncology . Vol. 15, 5; 449-452. 1989.
- Tamboli Pheroze, Mohsin Syed K., Hailemariam Seife, y Amin. Mahul B.
Colonic Adenocarcinoma Metastatic to the Urinary Tract Versus Primary Tumors of the Urinary Tract With Glandular Differentiation: A Report of 7 Cases and Investigation Using a Limited Immunohistochemical Panel
Archives of Pathology and Laboratory Medicine.
Vol. 126, 9; 1057–1063. 2002

Taviaux R.y Bove L.,
Cancer of the transverse colon disclosed by a right testicular mass
Acta Chir. Scand. 154, 7; 65-6. 1988.

Velez Augustine , Petrelli Nicholas, Herrera Lemuel, López Cecilia and Mittelman Arnold
Metastases to the parotid gland from colorectal adenocarcinoma
Diseases of the Colon & Rectum Vol. 28, 3.Mar. 1985

Vogel P., Ruschoff J., Kummel S.
Prognostic value of microscopic peritoneal dissemination
Diseases of the Colon & Rectum Vol. 43, 1. Ene 2000.

Weinstock L.B., Brown D.R., Bordley D.R.,
Cavity pulmonary metastases in a patient with adenocarcinoma of colon
N Y State J Med. 84,9; 460-1. Sep 1984

Weiss L., Voit A., Lane W.W.,
Metastatic pattern in patients with carcinomas of the lower esophagus and upper rectum
Invasion Metastasis. 4. 1; 47-60.1984